

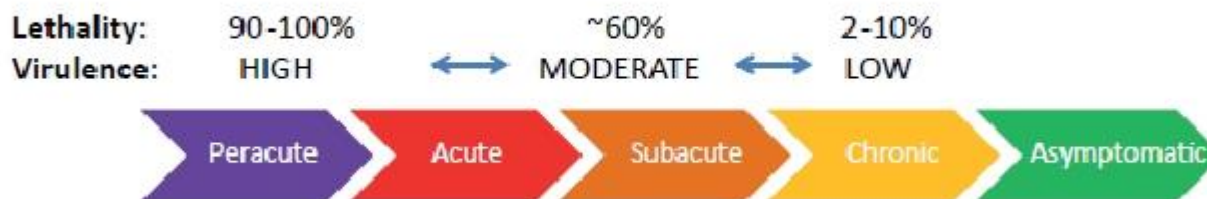

## CUM SE PREZINTĂ PESTA PORCINA AFRICANA (PPA)?

Prezentul flyer oferă informații esențiale despre prezentarea clinică a bolii, pentru a ajuta la identificarea celor mai frecvente semne clinice și leziuni induse de izolate de ASFV de diferite virulențe

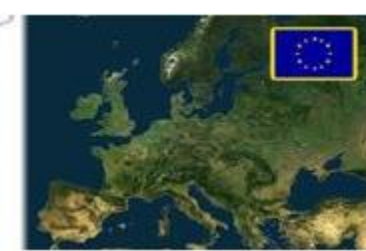### Clasificarea izolatelor de ASFV în funcție de virulență, față de forma clinică a PPA:

- ✓ Izolate de virulență ridicată → forme supracute și acute ale bolii.
- ✓ Izolate de virulență moderată → forme acute, subacute și cronice ale bolii.
- ✓ Izolate cu virulență scăzută (atenuată) → forma subclinică sau cronică a bolii.

### Clinical forms of African swine fever according to the virulence of the isolate involved



Source: FAO



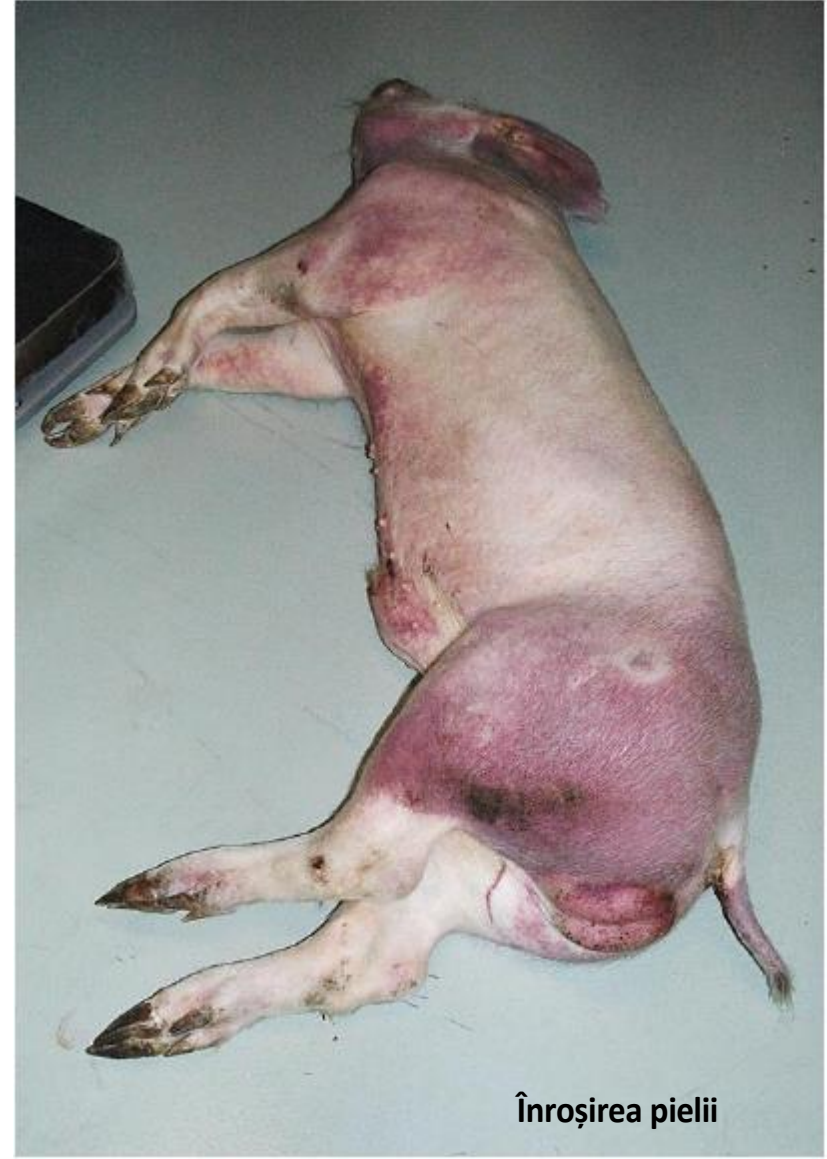ASF- FORME CLINICE	MORTALITATE <small>[zile post-infecție]</small>	SEMNE CLINICE EXTERNE	LEZIUNI
Supracută	<b>100%</b> [1-4 zile]	Febră (41-42 °C), anorexie și hiperpnee de inactivitate și hiperemie cutanată. Animalele de obicei mor subit, fără a prezenta semne clinice.	Organele nu prezintă leziuni evidente.
Acută	<b>90-100%</b> <small>[6-9 zile] ASFV înalt virulent [11-15 zile] ASFV moderat virulent</small>	<ul style="list-style-type: none"> <li>• Febră(40-42 °C), anorexie, poziție culcată, letargie, slabiciune și poziție culcată, ca și rată respiratorie crescută;</li> <li>• zone vineții și hemoragii (punctiforme sau extinse) la nivelul urechilor, abdomenului și/sau a membrelor posterioare;</li> <li>• secreții oculare și nazale;</li> <li>• înroșirea pielii de la nivelul toracelui, abdomenului, perineului,cozii și membrelor;</li> <li>• constipație sau diaree, ce poate evolua de la mucoidă până la sanguinolentă (melenă);</li> <li>• vomă;</li> <li>• avort la scroafele gestante și în toate stadiile gestației;</li> <li>• secreții spumoase sanguinolente nazale/bucale, spumoase sanguinolente si secreții oculare;</li> <li>• în zona din jurul cozii se pot observa fecale sanguinolente.</li> </ul>	<ul style="list-style-type: none"> <li>• Hemoragii sub piele;</li> <li>• ganglioni limfatici mariti, edematoși și complet hemoragici, asemănători cheagurilor de sânge (în special gastrohepatici și renali);</li> <li>• splină mărită, friabilă și de culoare roșu închis până la negru, cu marginile rotunjite;</li> <li>• peteșii (hemoragii punctiforme) în cortexul renal.</li> <li>• exces de fluide la nivelul inimii (hidro pericard cu lichid seros gălbui) și al cavităților corpului (hidrotorax, ascite);</li> <li>• peteșii pe suprafața inimii (epicard), vezicii urinare și rinichilor (în zona corticală și a pelvisului renal);</li> <li>• la nivel pulmonar pot apărea congestie și peteșii, evidențiindu-se prezența de spumozități la nivelul traheei și bronhiilor, precum și edem pulmonar grav alveolar și interstițial;</li> <li>• peteșii, echimoze (hemoragii mai mari) și exces de sânge coagulat la nivelul stomacului și al intestinului gros și subțire;</li> <li>• congestie hepatică și hemoragii la nivelul vezicii biliare.</li> </ul>
Subacută	<b>30-70%</b> [7-20 zile]	<ul style="list-style-type: none"> <li>• Similare (deși în general mai puțin intense) celor observate în forma acută, cu excepția modificărilor vasculare ce sunt mai intense, în special hemoragii și edeme.</li> <li>• În mod obișnuit febră fluctuantă, însoțită de depresie și pierderea apetitului.</li> <li>• Deplasare dureroasă; articulațiile sunt ades umflate cu acumulare de fluid și fibrină.</li> <li>• Respirație dificilă și pneumonie.</li> <li>• Avort.</li> </ul>	<ul style="list-style-type: none"> <li>• Ascita și hidropericard;</li> <li>• edemul peretelui vezicii biliare și al tractului biliar, precum și în jurul rinichilor (edem perirenal);</li> <li>• splenomegalie parțială hiperemică cu infarct focal;</li> <li>• ganglioni limfatici hemoragici, edematoși și friabili (adesea par a fi hematoame de culoare roșu închis);</li> <li>• Hemoragiile renale sunt mai intense (peteșii și echimoze) și mai extinse decât în formele acute (în zonele corticală, medulară și pelvis).</li> </ul>
Cronică	<b>&lt;30%</b> [ <b>&gt;</b> 1lună]	<ul style="list-style-type: none"> <li>• Febră ușoară (40-40,5 °C ) urmată de discomfort respirator slab și umflare moderată până la gravă a articulațiilor.</li> <li>• Zone înroșite ale pielii ce cresc în volum și devin necrotice.</li> </ul>	<ul style="list-style-type: none"> <li>• Pneumonie cu necroză cazeoasă (uneori cu mineralizare focală) în plămâni;</li> <li>• pericardită fibrinoasă;</li> <li>• ganglioni limfatici edematoși, care pot fi parțial hemoragici (în special ganglionii limfatici mediastinali).</li> </ul>



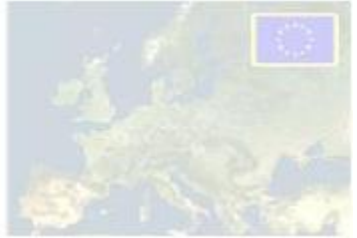# Semne clinice externe ale PPA acute-subacute



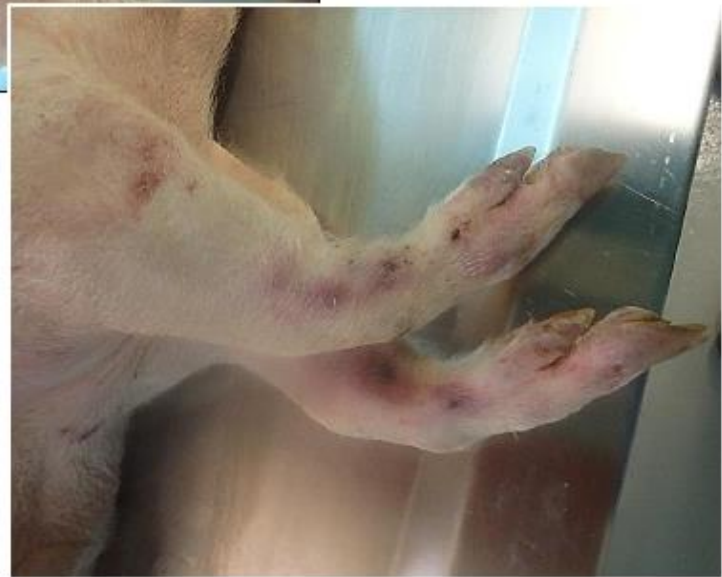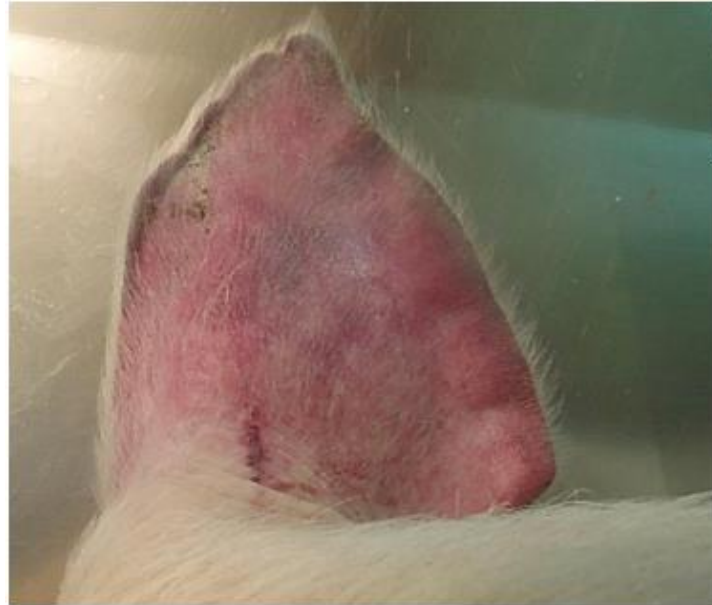
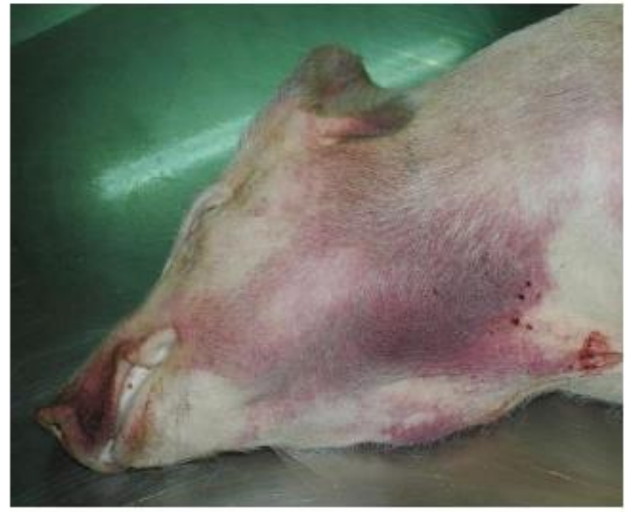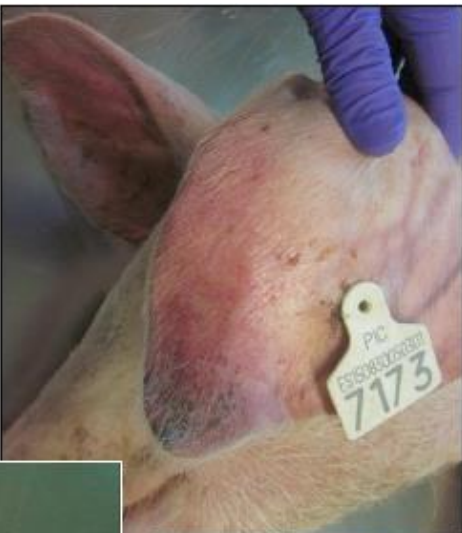Porcii sunt vizibil slăbiți, febrili și se agită pentru a se încălzi.



Înroșirea pielii

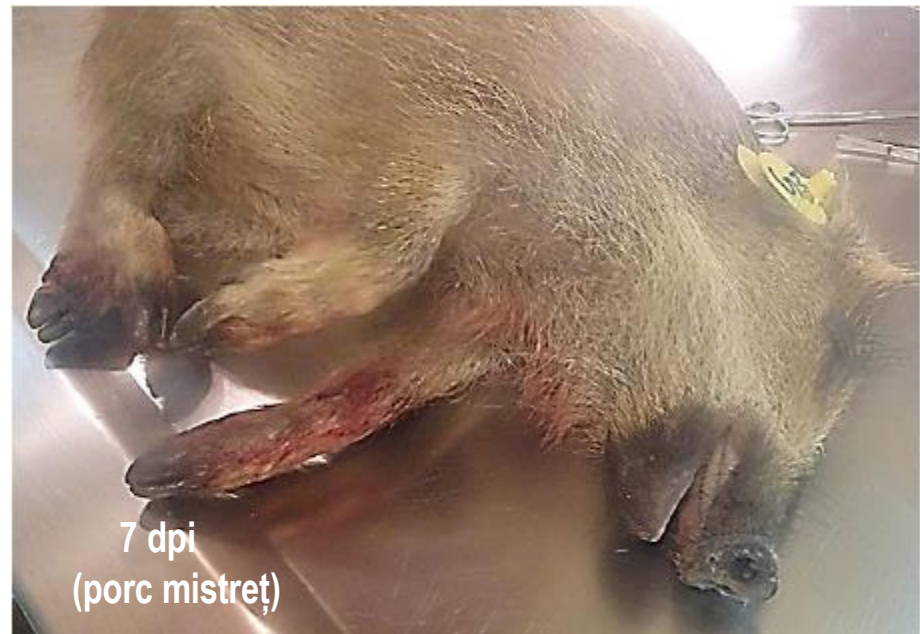
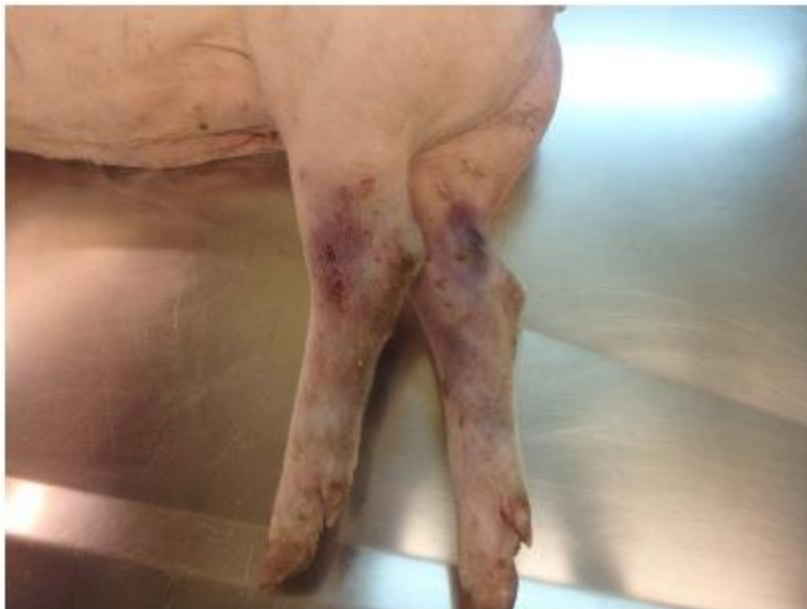
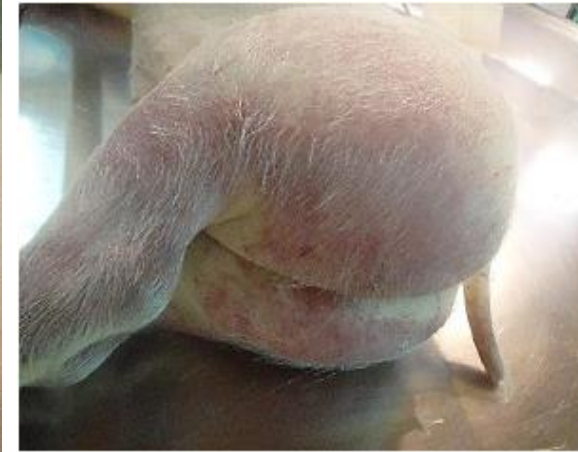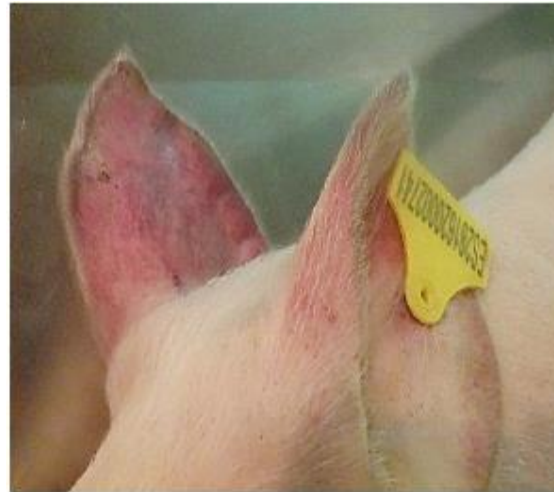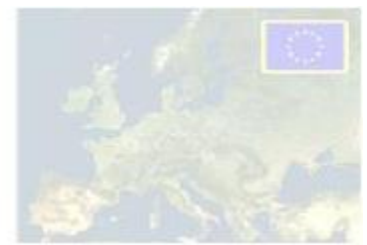- ✓ Înroșirea pielii – la nivelul vârfurilor urechilor și a membrelor anterioare și posterioare.
- ✓ Cianoză.



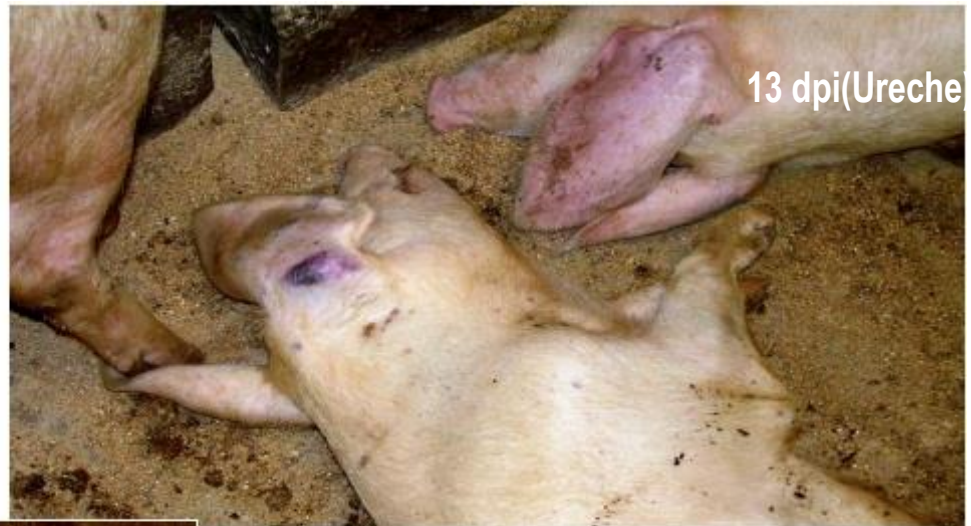

- ✓ Înroșirea pielii – la nivelul vârfurilor urechilor și a membrelor anterioare și posterioare.
- ✓ Cianoză

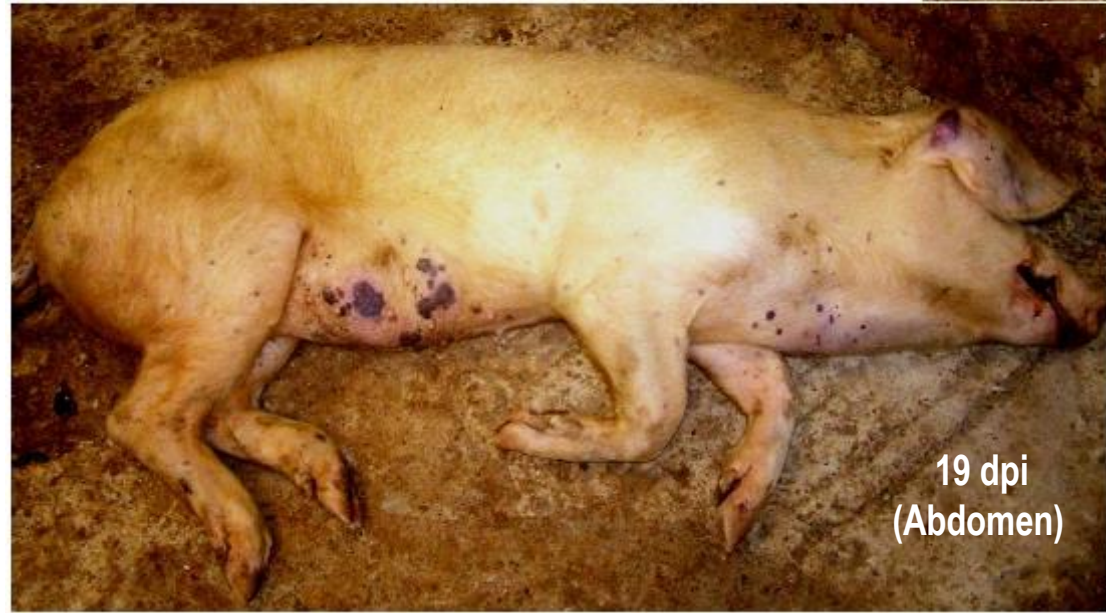



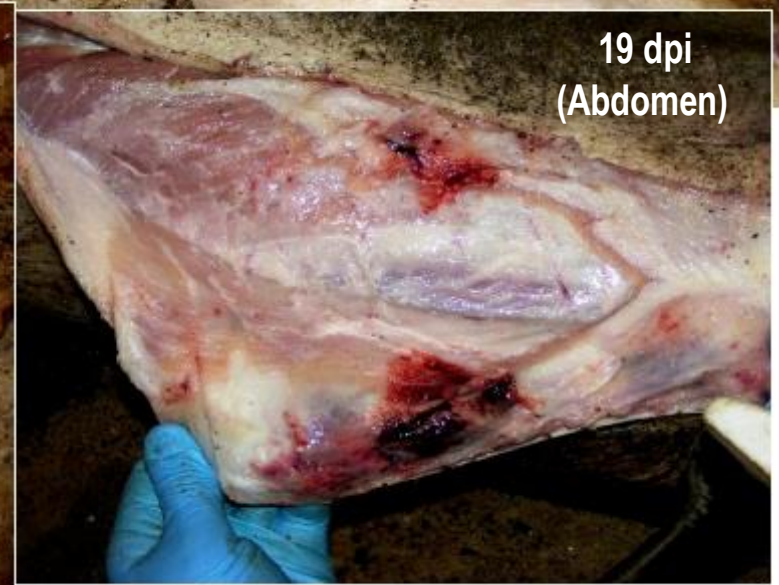- ✓ **Zone necrotice pe suprafața pielii.**
- ✓ **Hematoame subcutanate (urechi, torace, abdomen, membre anterioare și posterioare).**



13 dpi (Ureche)



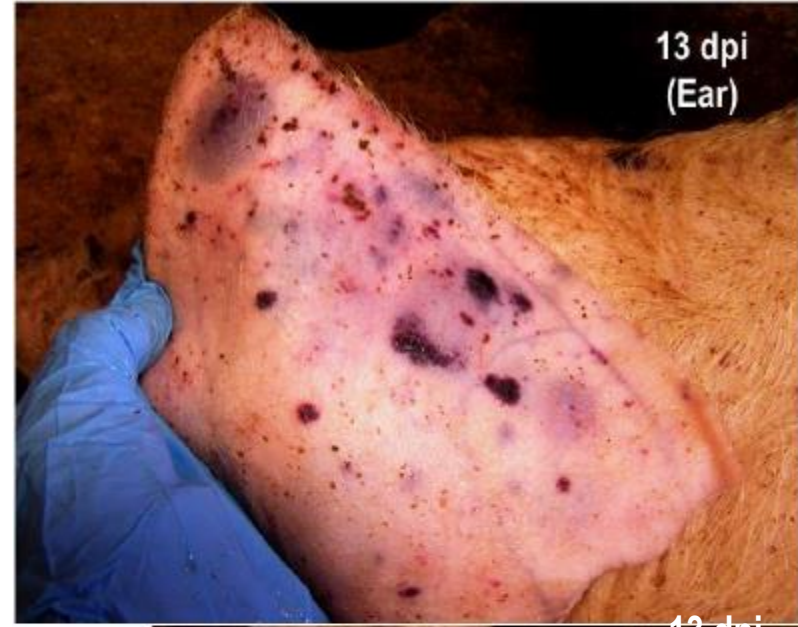19 dpi (Abdomen)



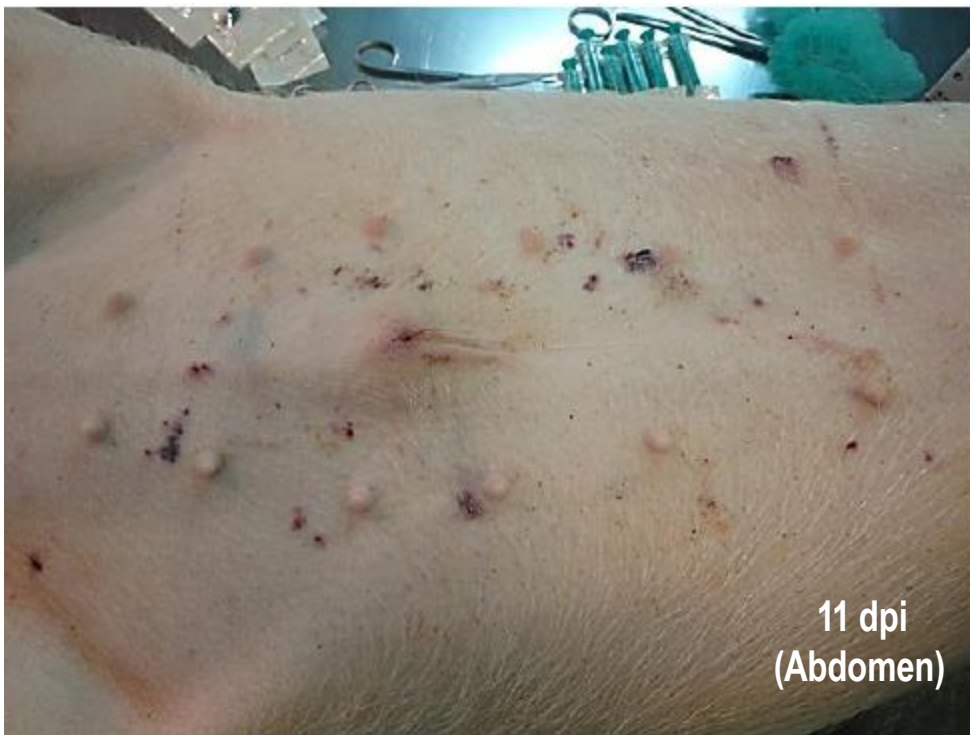19 dpi (Abdomen)



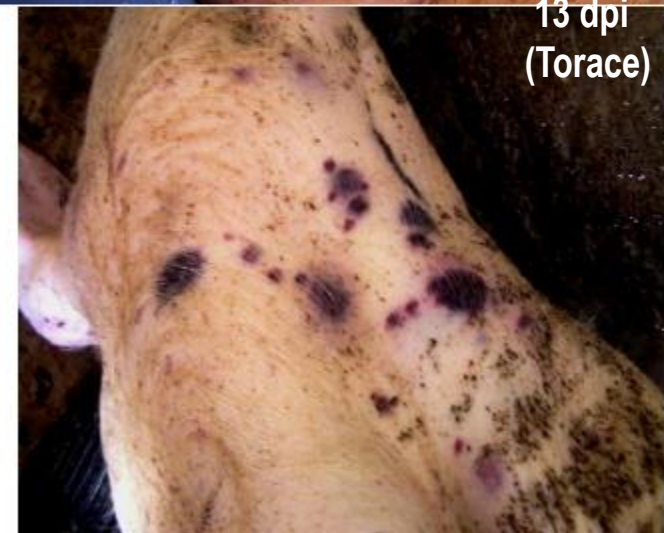- ✓ Zone necrotice pe suprafața pielii.
- ✓ Hematoame subcutanate (urechi, torace și abdomen).



13 dpi  
(Ear)



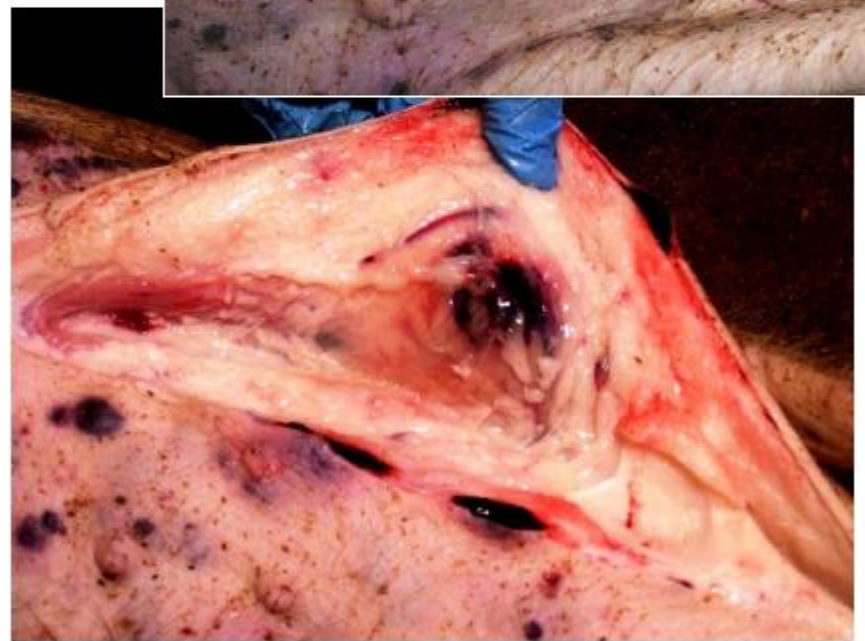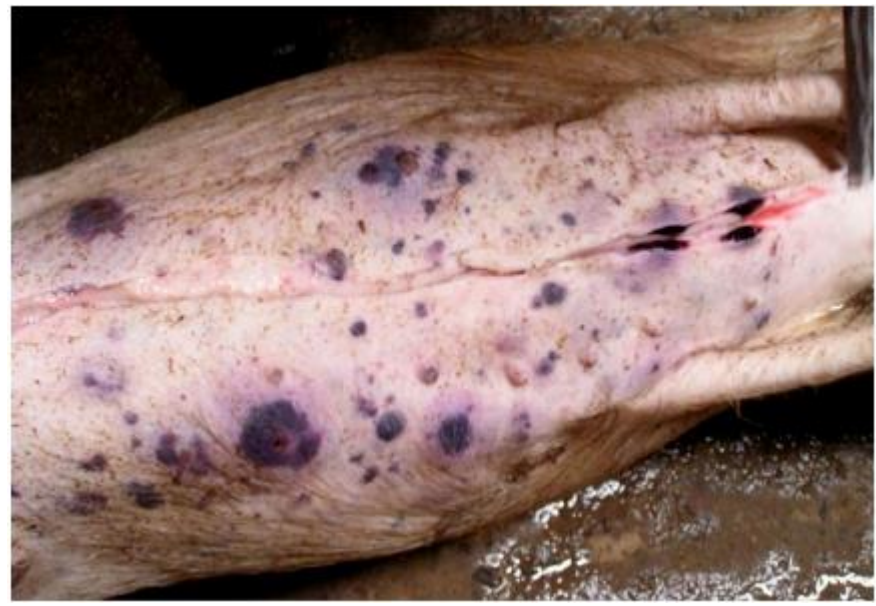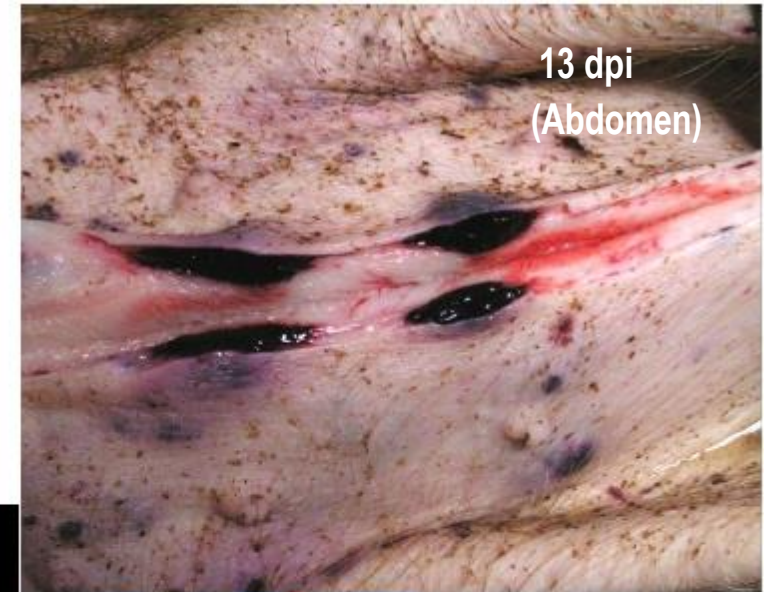11 dpi  
(Abdomen)



13 dpi  
(Torace)



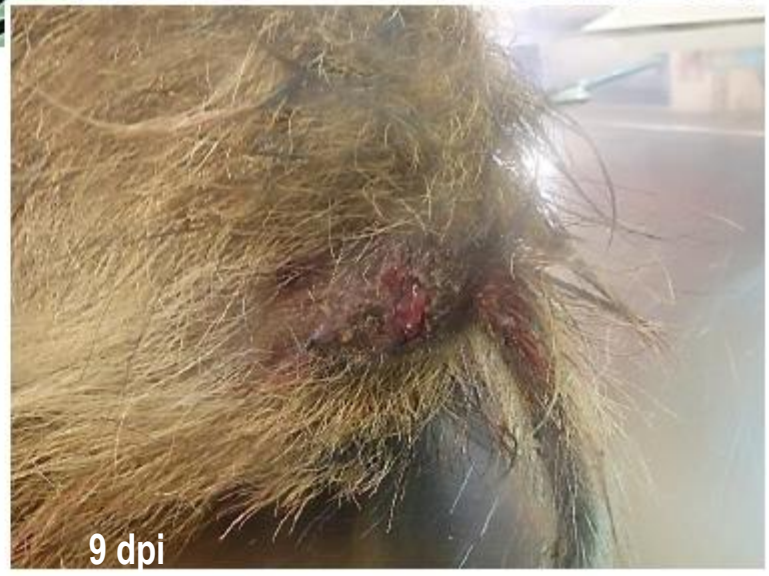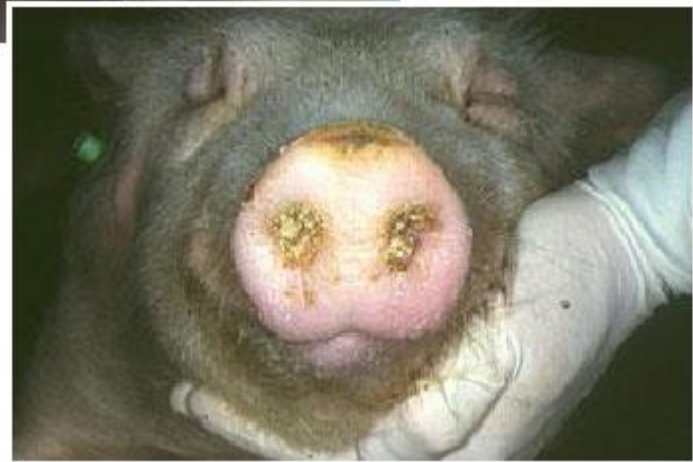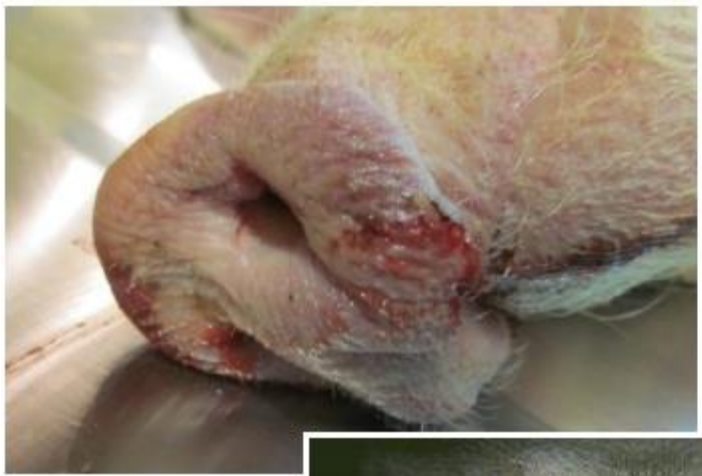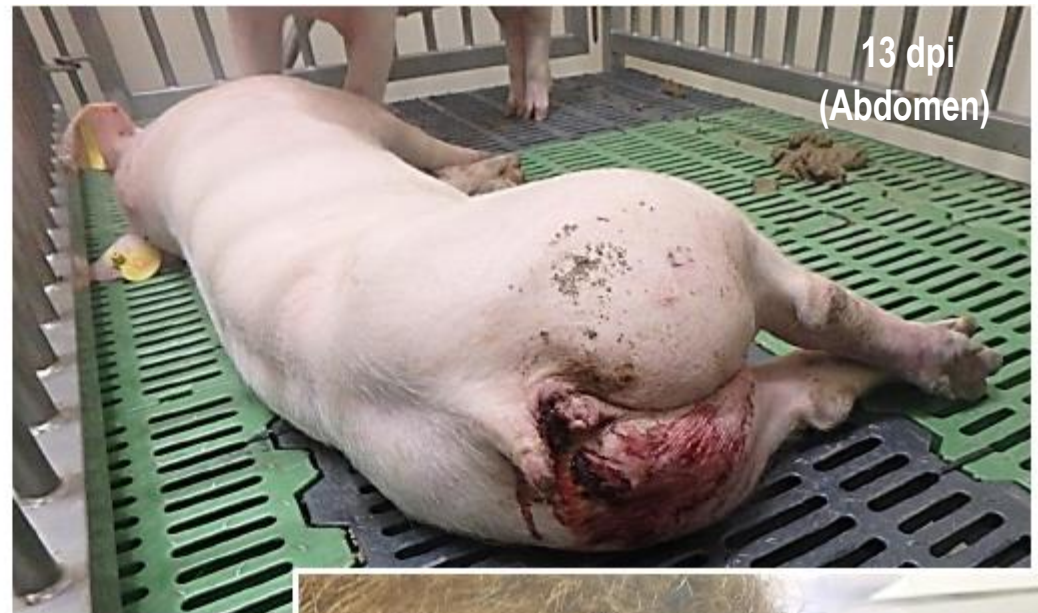- ✓ **Zone necrotice pe suprafața pielii**
- ✓ **Hematoame subcutanate (abdomen)**






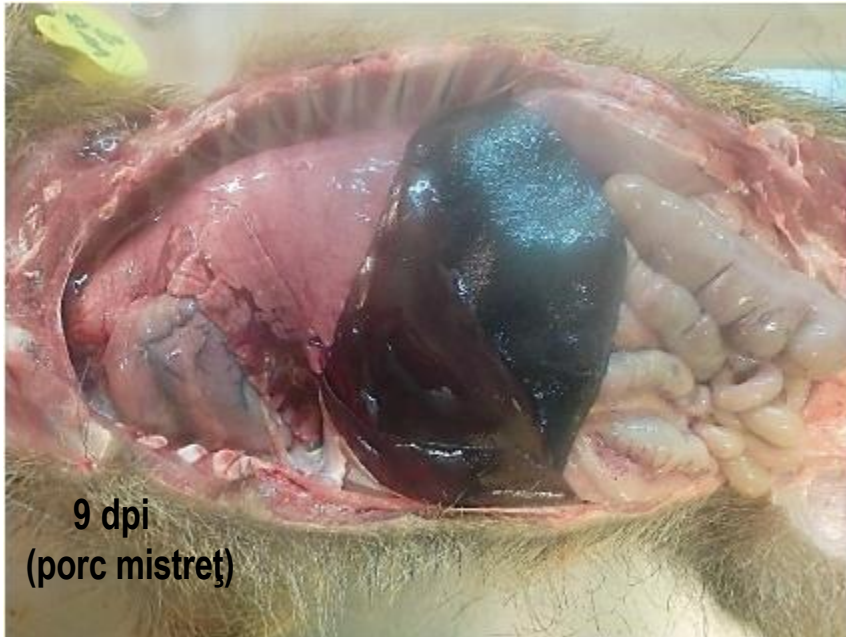
- ✓ Melenă
- ✓ Epistaxis
- ✓ Spumozități la nivelul cavității bucale/nazale

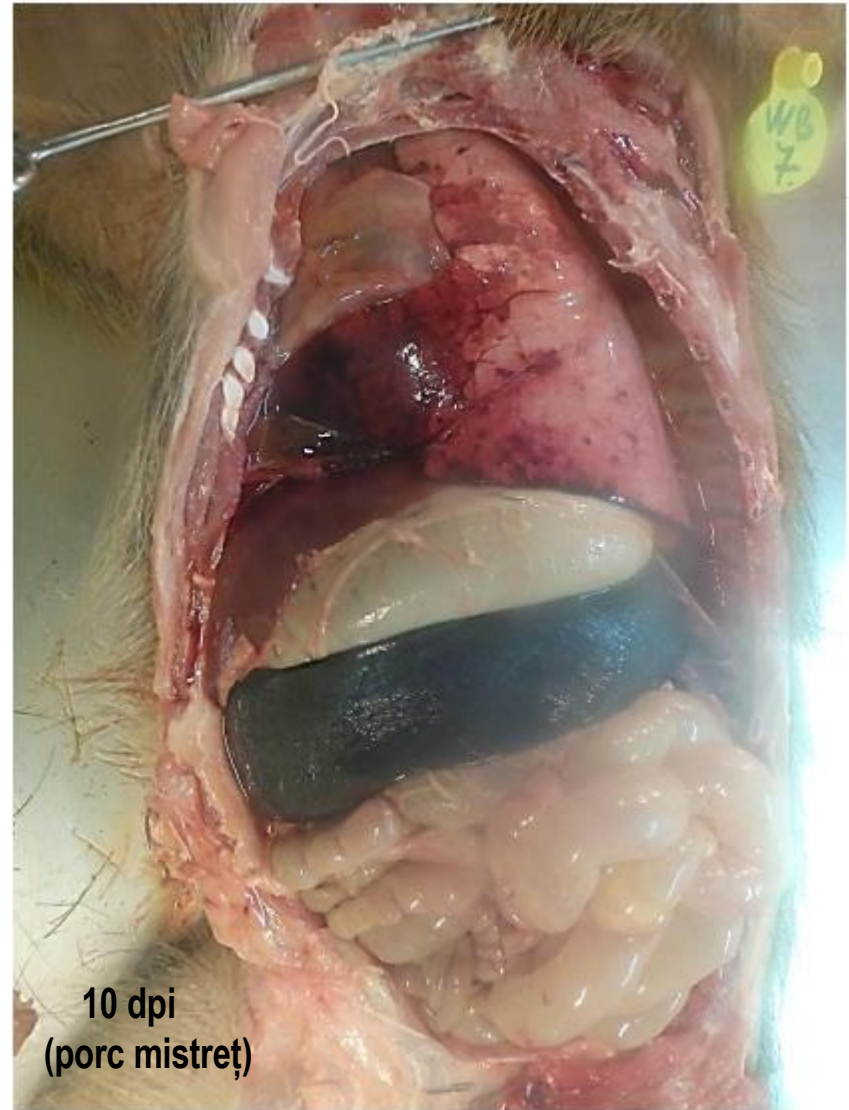



## Constatări patologice in PPA acută-subacută



9 dpi  
(porc mistreț)



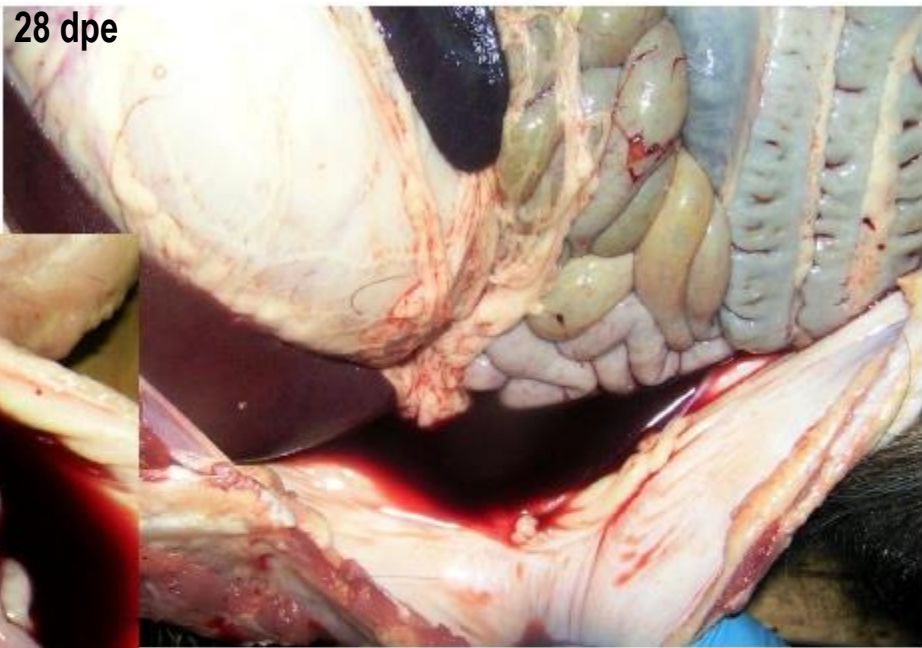10 dpi  
(porc mistreț)



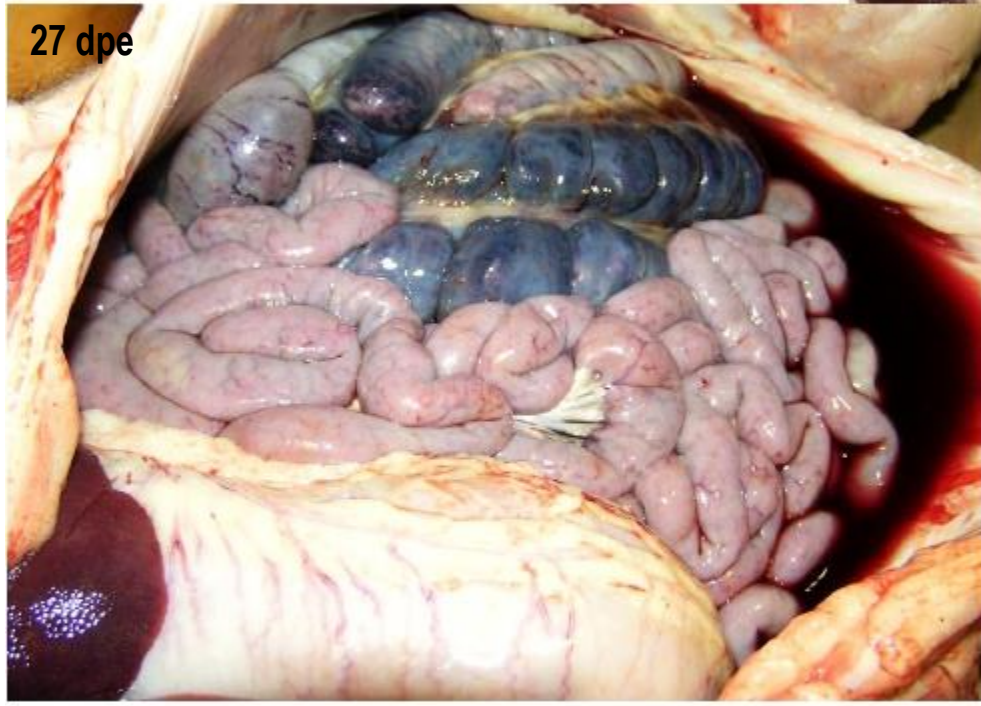
## Cavitatea abdominală.

Ascită cu lichid ascitic roșiatic

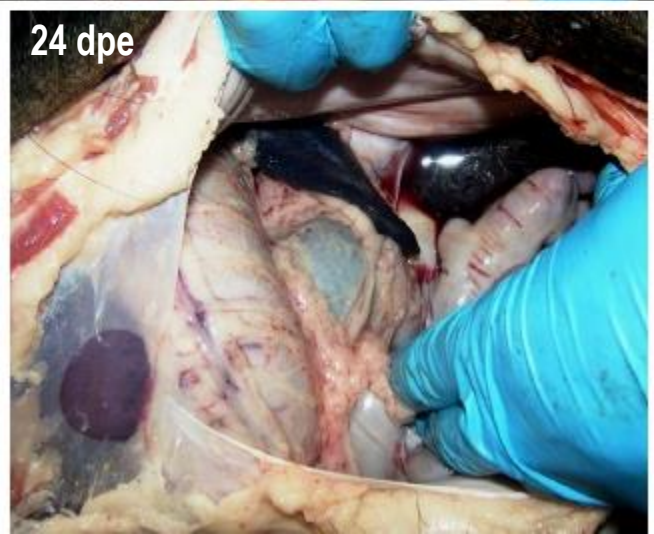
28 dpe



27 dpe



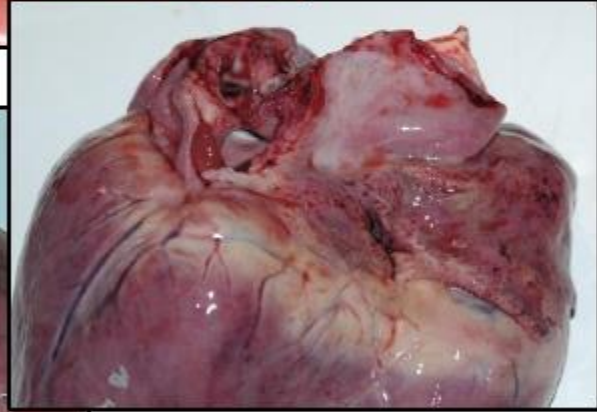
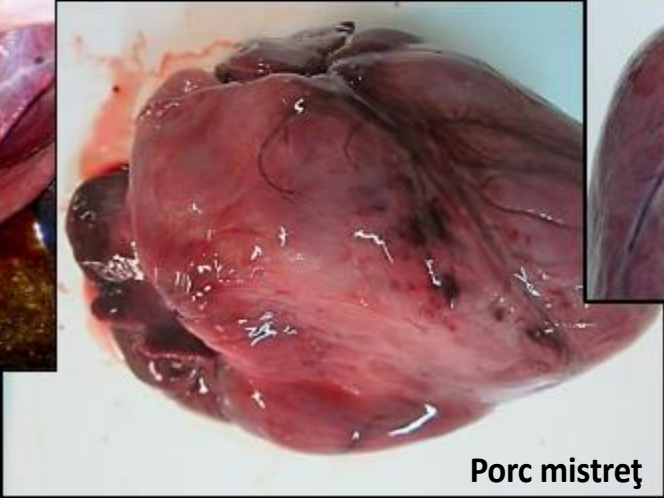
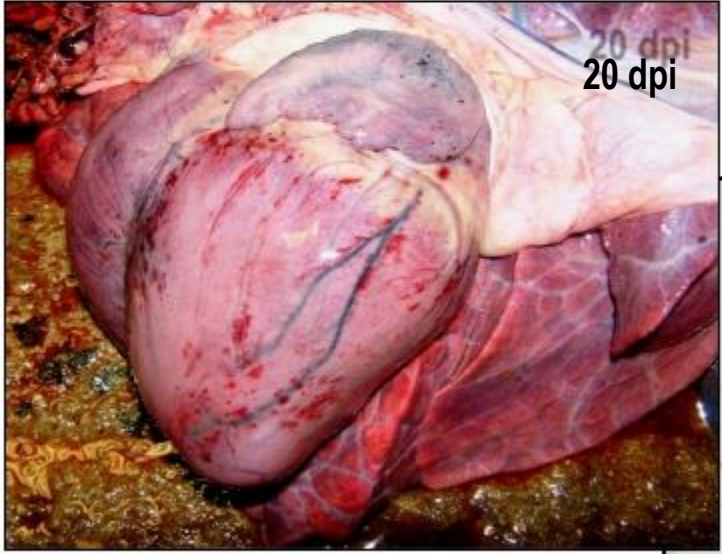
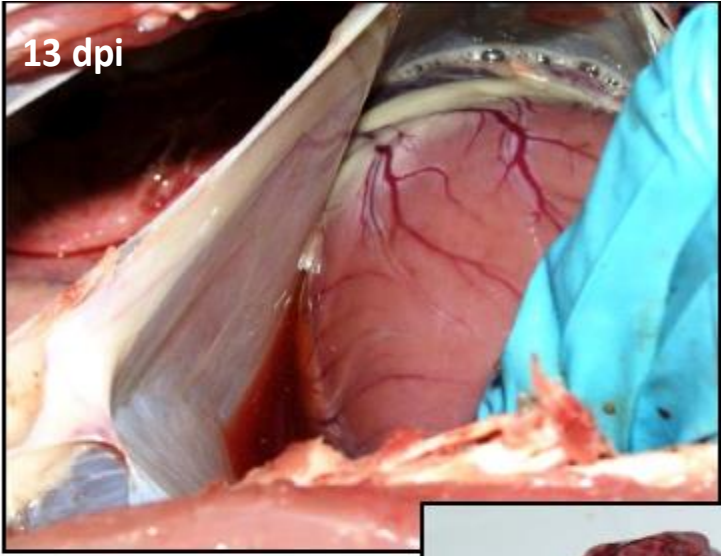
24 dpe





### Inimă.

- ✓ Hidropericard cu lichid roșiatic
- ✓ Peteșii hemoragice la nivelul epicardului





✓ Hidrotorax

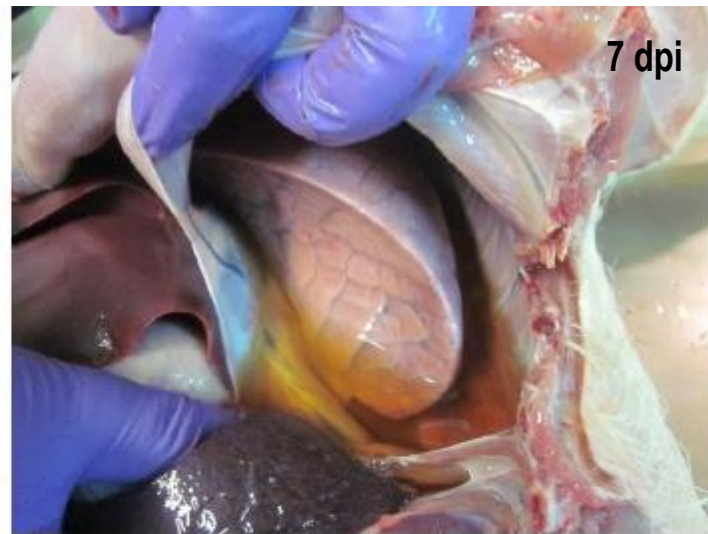## Plămân.

✓ Congestie

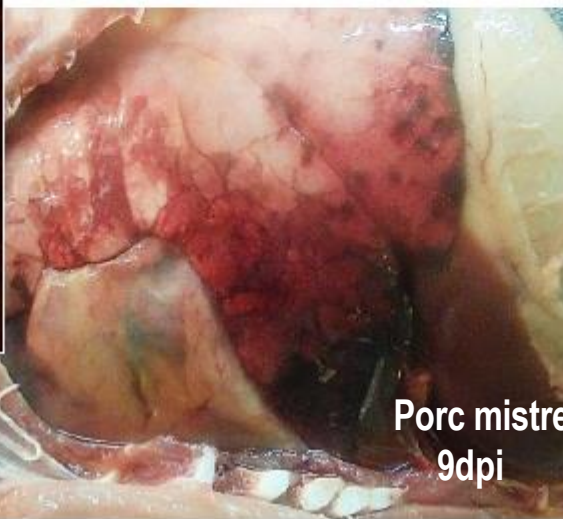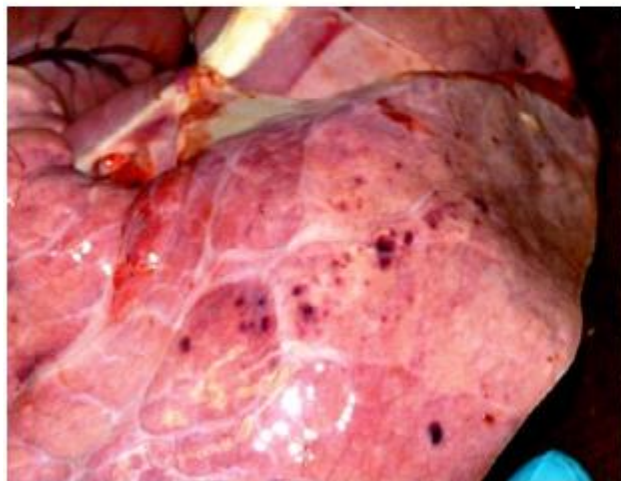
✓ Peteșii hemoragice

✓ Spumozități la nivelul traheei și bronhiilor

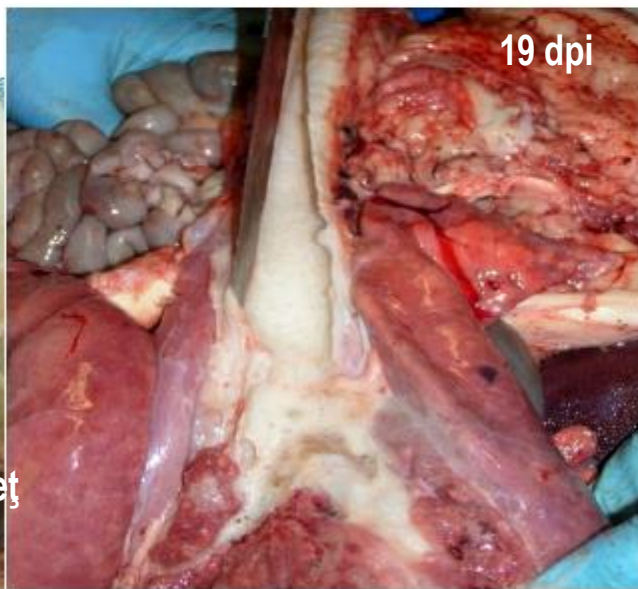
✓ Edem pulmonar grav, alveolar și interstițial.



7 dpi



Porc mistreț  
9dpi



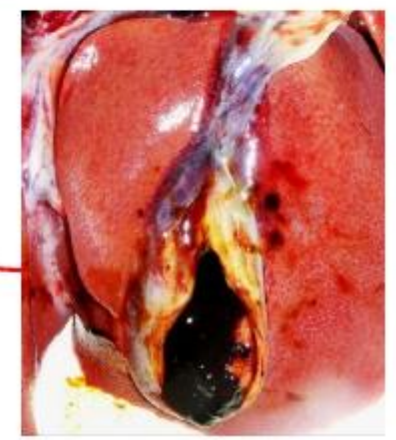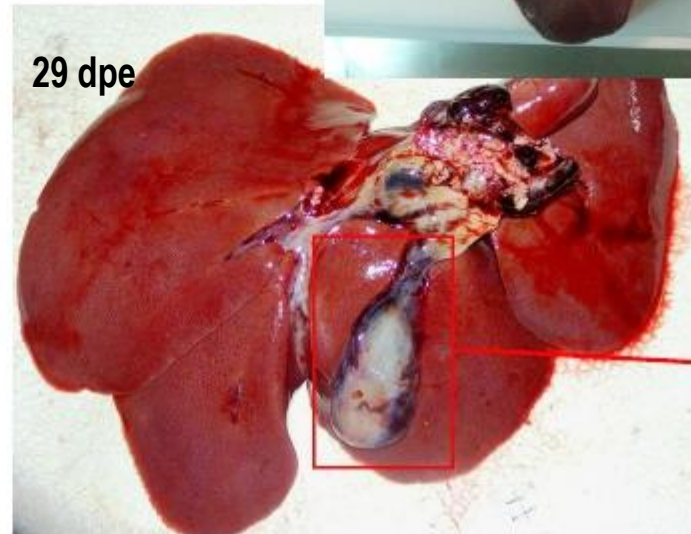
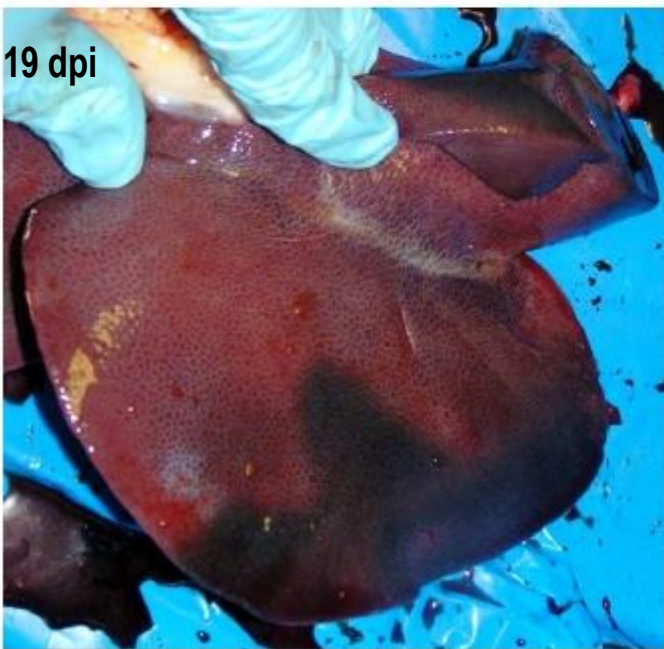
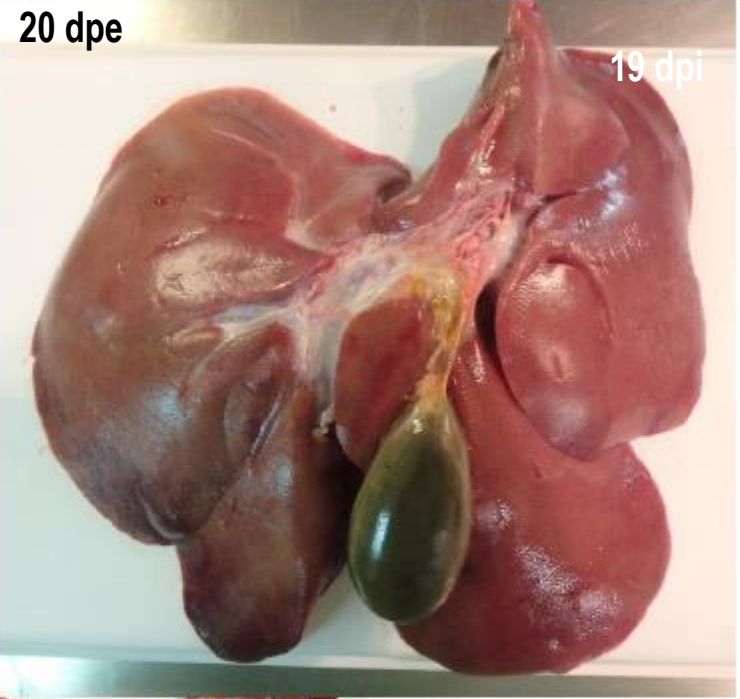
19 dpi



- ✓ Ascită cu lichid ascitic gălbui

## Ficat

- ✓ Congestie
- ✓ Hepatomegalie
- ✓ Hemoragii pe suprafața seroasei vezicii biliare

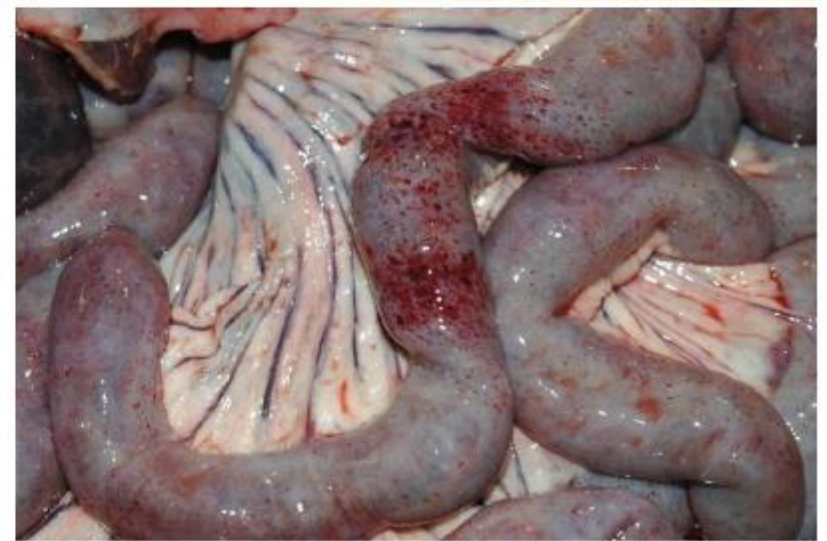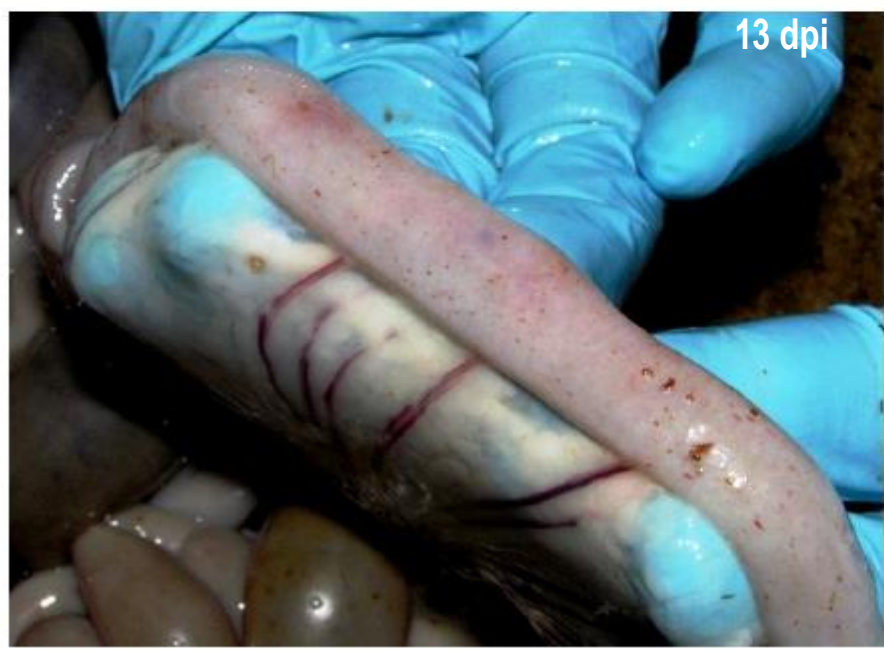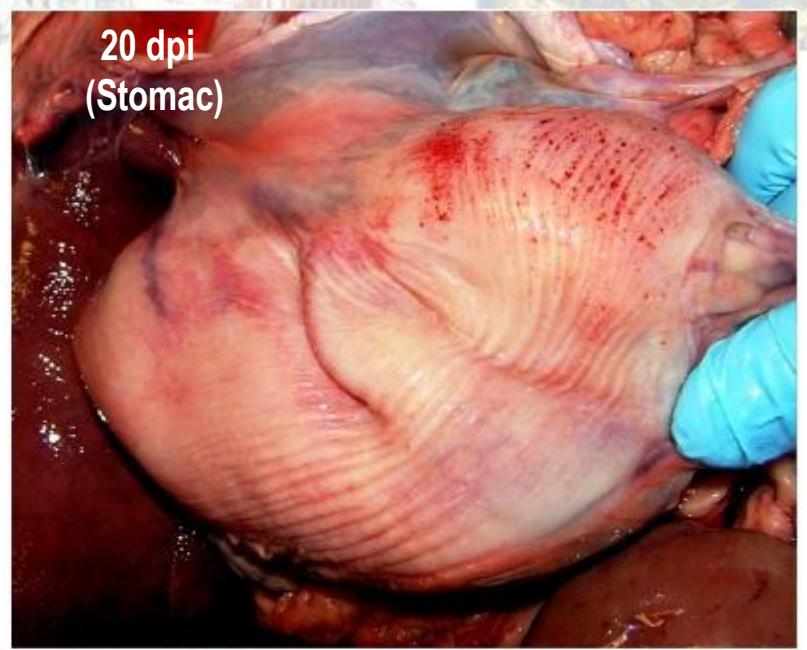


## Stomac

Peteșii hemoragice la nivelul seroasei și mucoasei

## Intestin subțire și gros

Peteșii hemoragice la nivelul seroasei și mucoasei



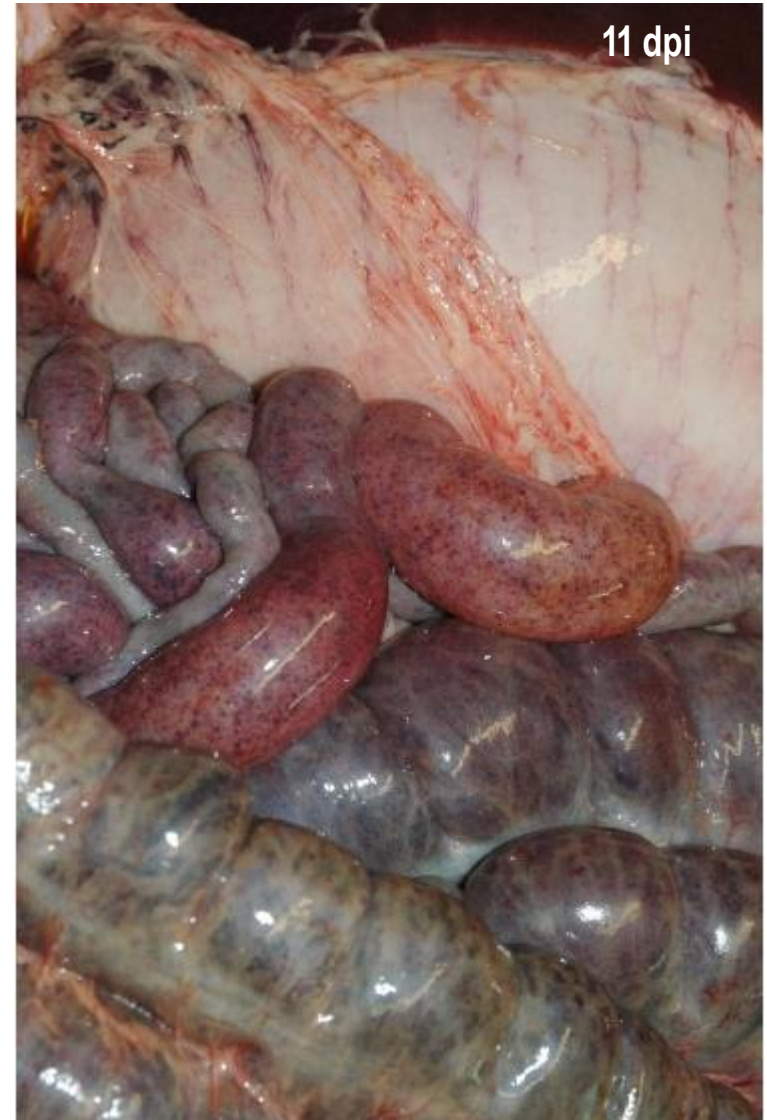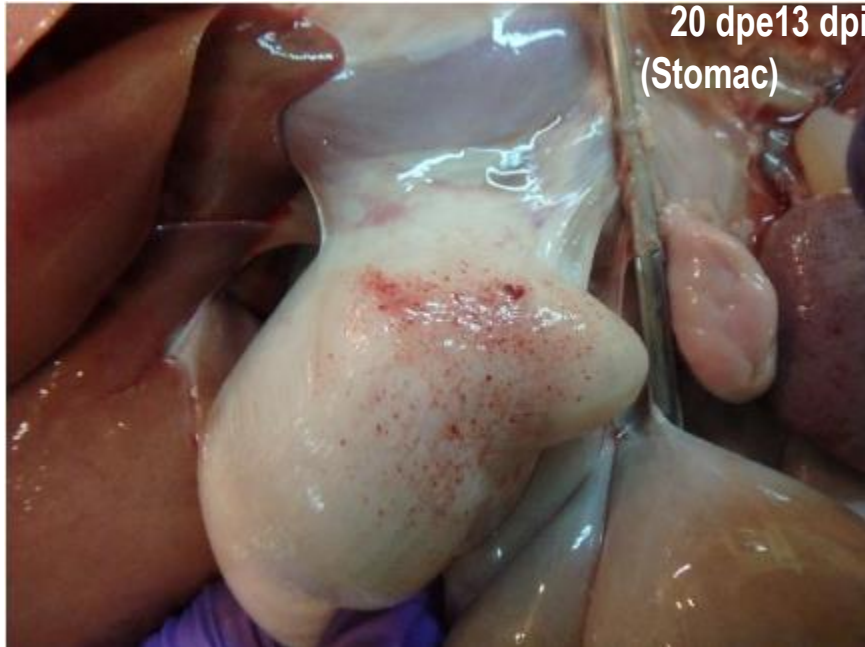


## Stomac

Peteșii hemoragice la nivelul seroasei și mucoasei

## Intestin subțire și gros

Peteșii hemoragice la nivelul seroasei și mucoasei





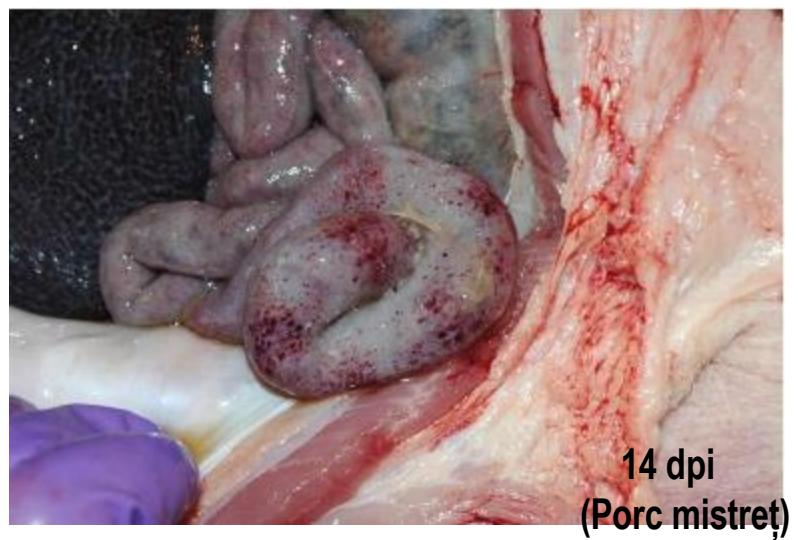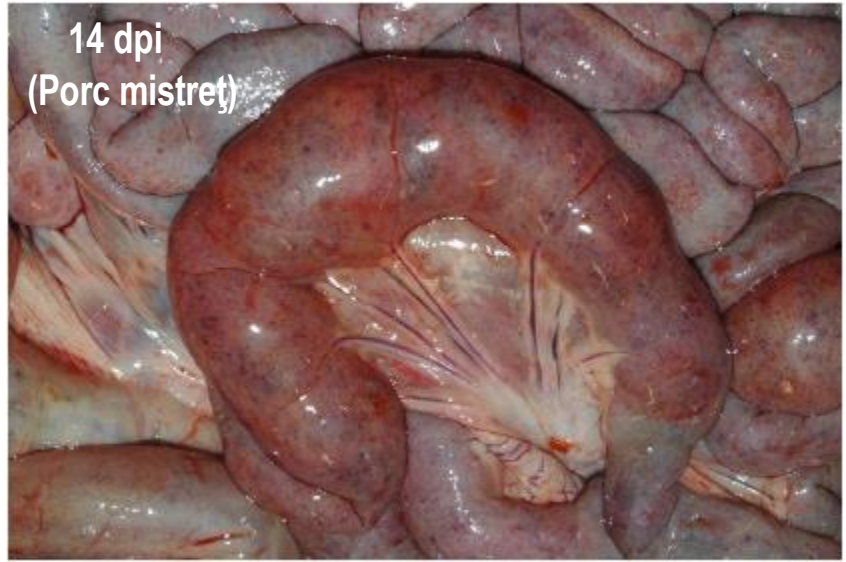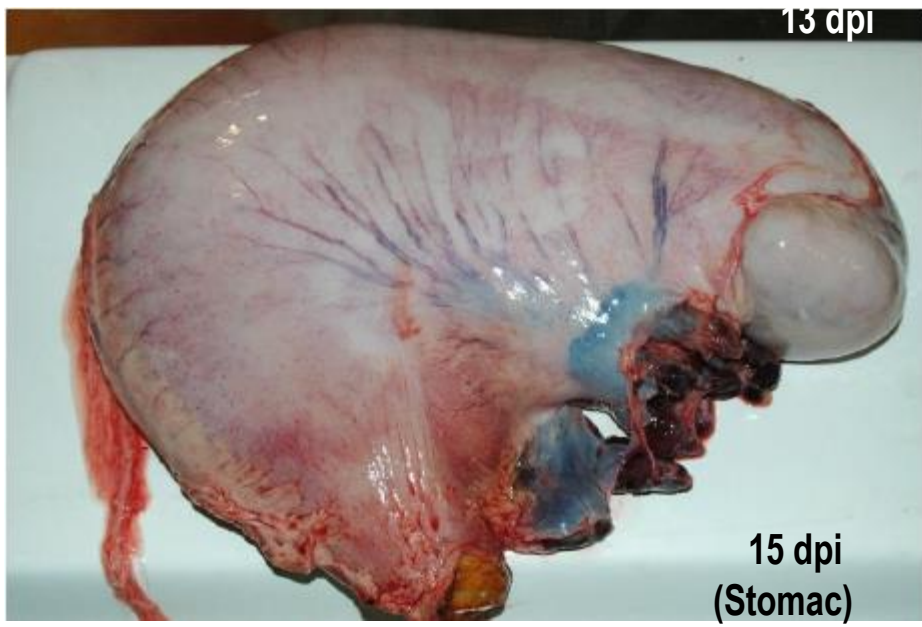


## Stomac

Peteșii hemoragice la nivelul seroasei și mucoasei

## Intestin subțire și gros

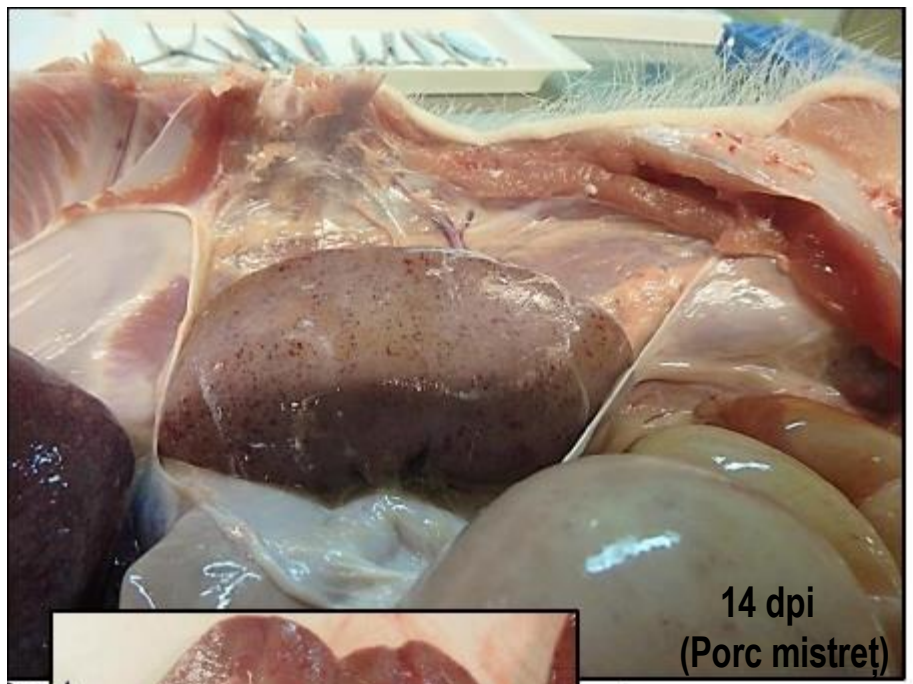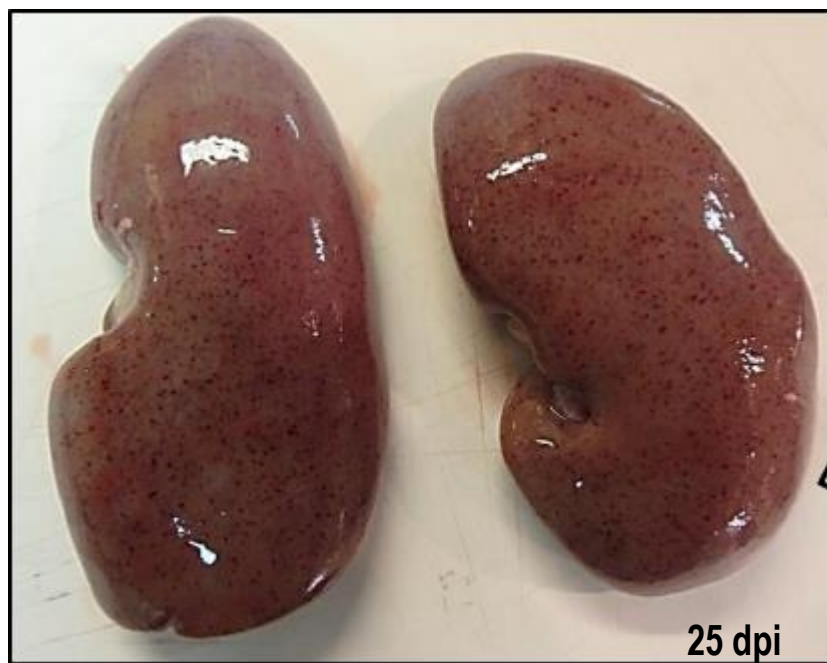
Peteșii hemoragice la nivelul seroasei și mucoasei



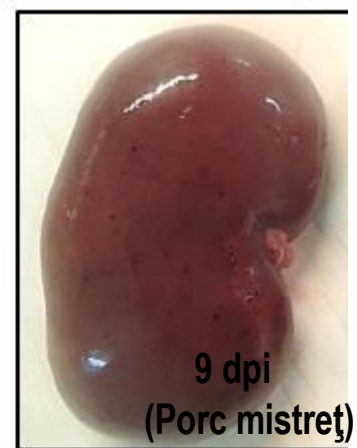
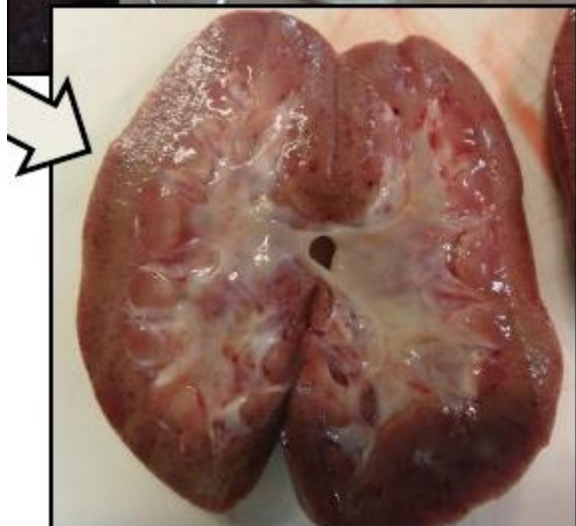
# Rinichi

- ✓ Peteșii la nivelul cortexului (mai numeroase și mai intense în stadiile avansate ale bolii)



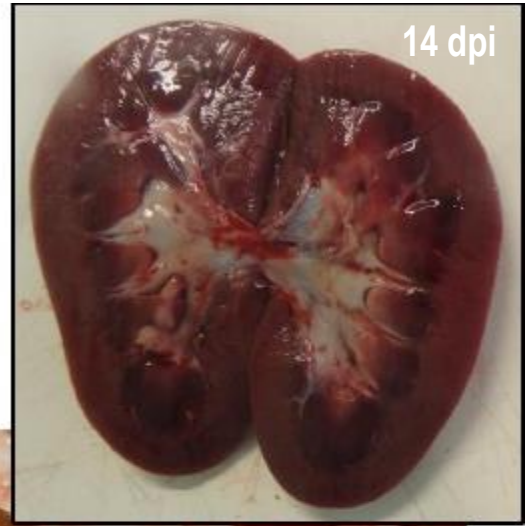
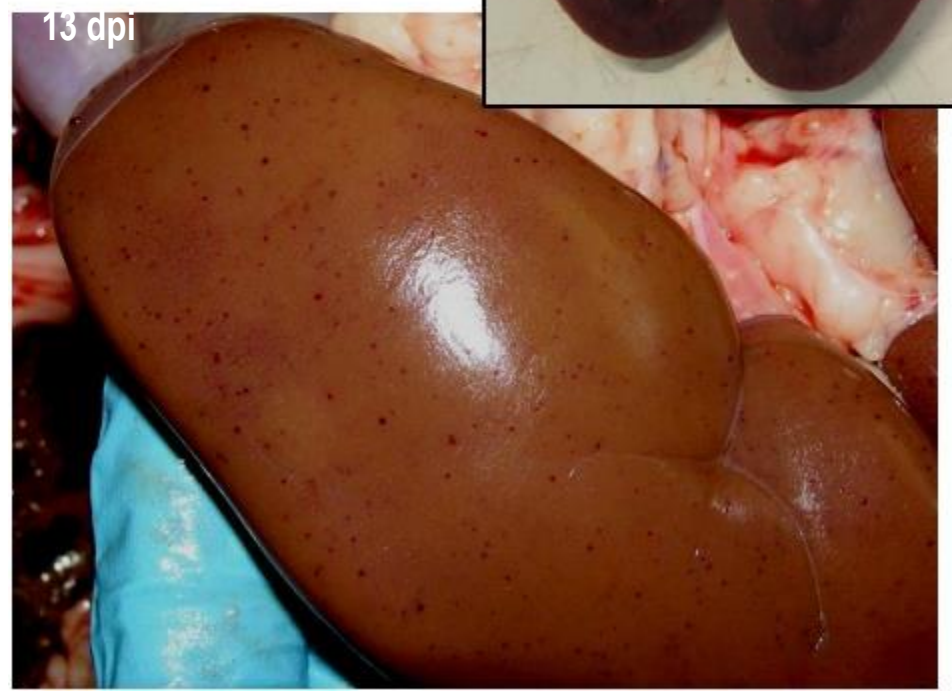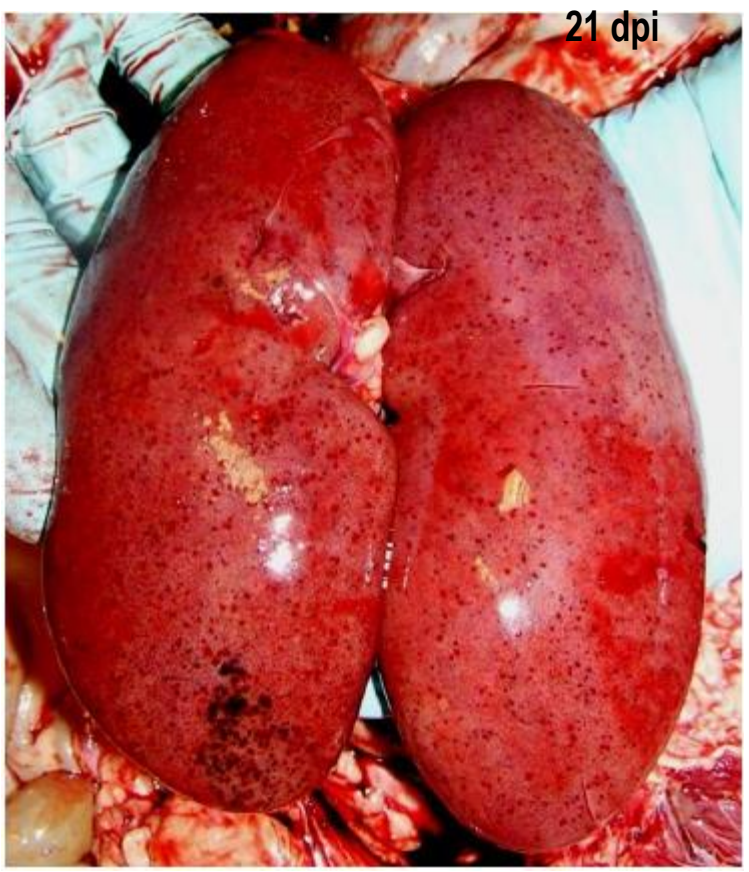
14 dpi  
(Porc mistret)





# Rinichi

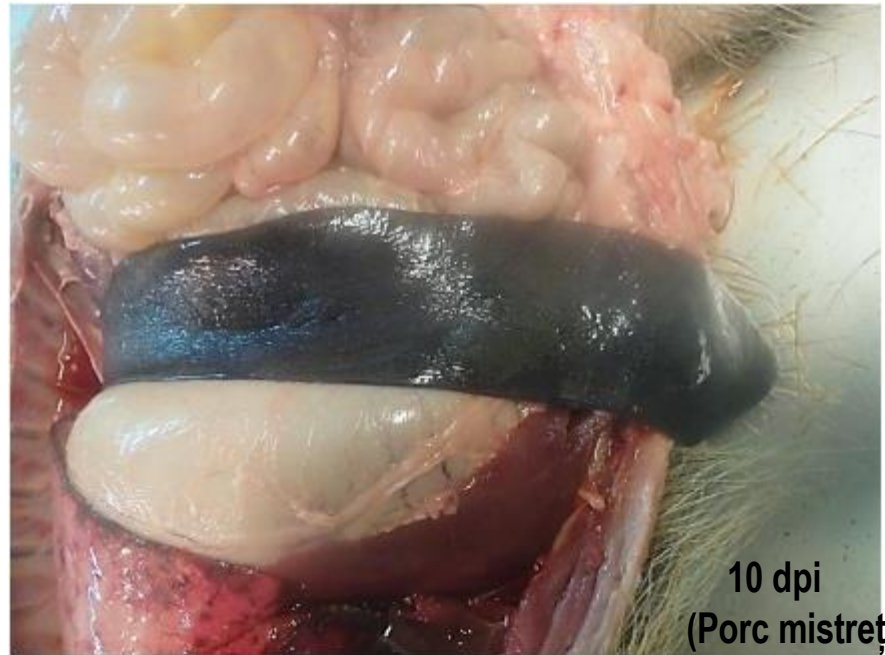- ✓ Peteșii la nivelul cortexului (mai numeroase și mai intense în stadiile avansate ale bolii)



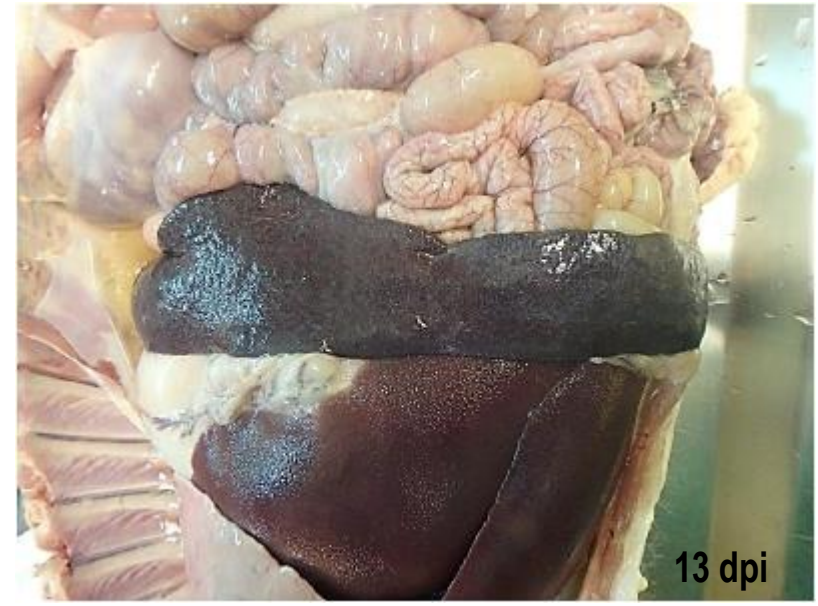


# Splină

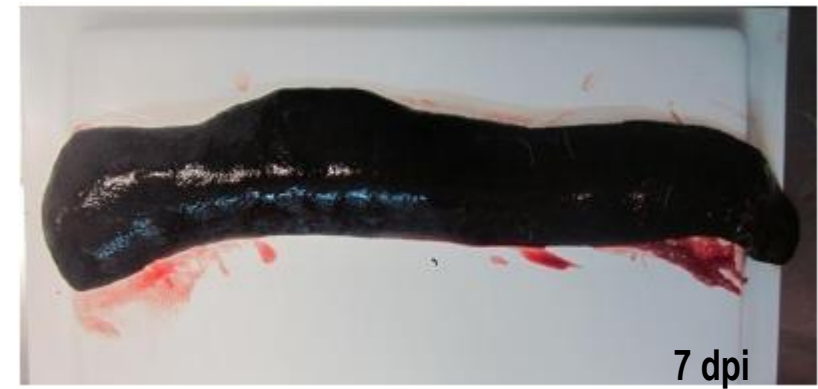
- ✓ Splenomegalie hiperemică (mărită, cu marginile rotunjite, friabile și de culoare roșu închis până la negru)



10 dpi  
(Porc mistreț)



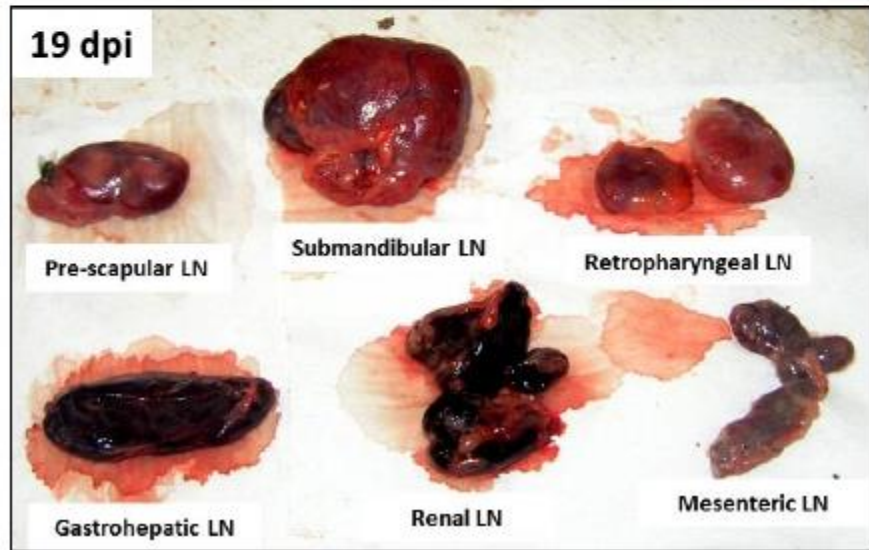
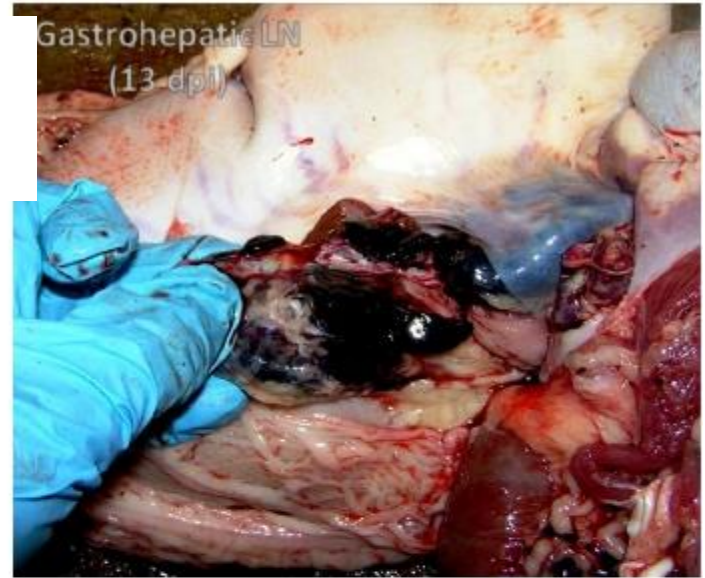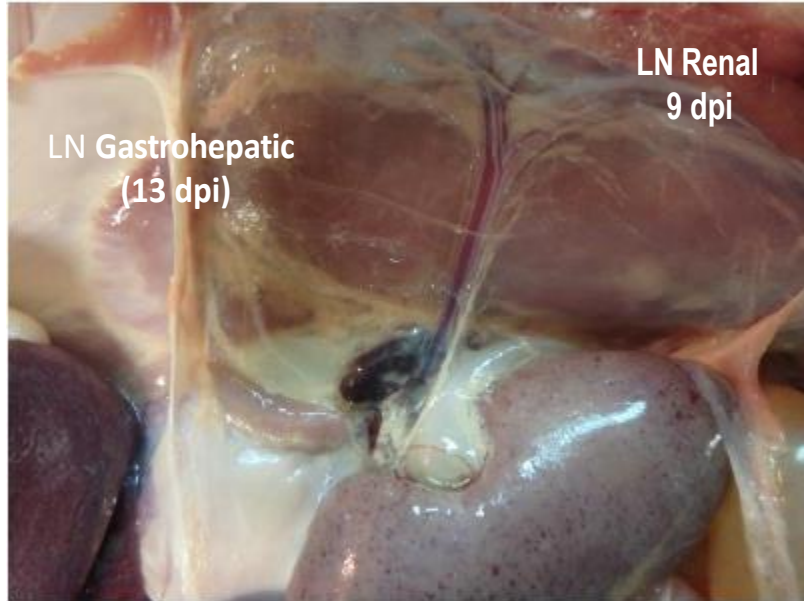
13 dpi



7 dpi



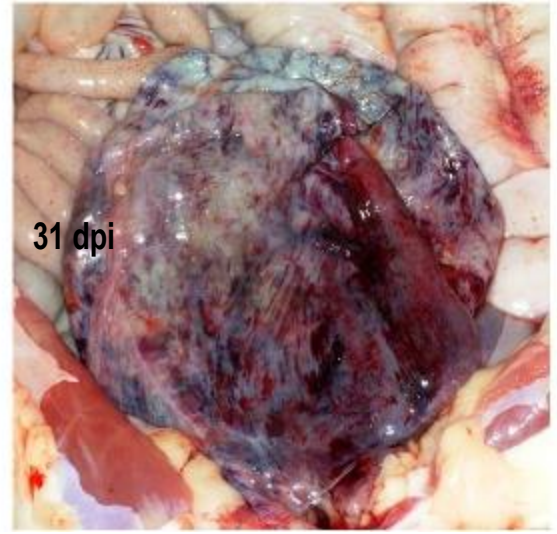
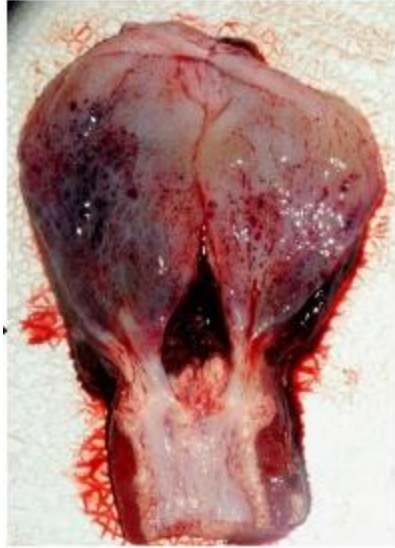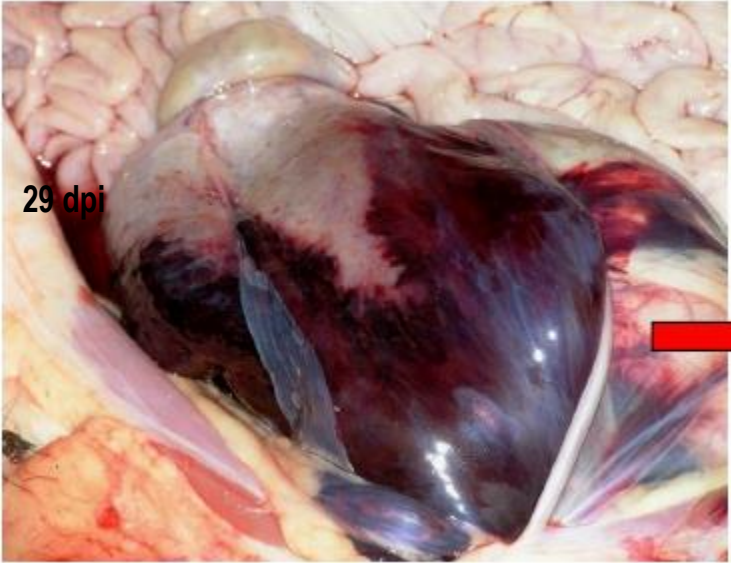
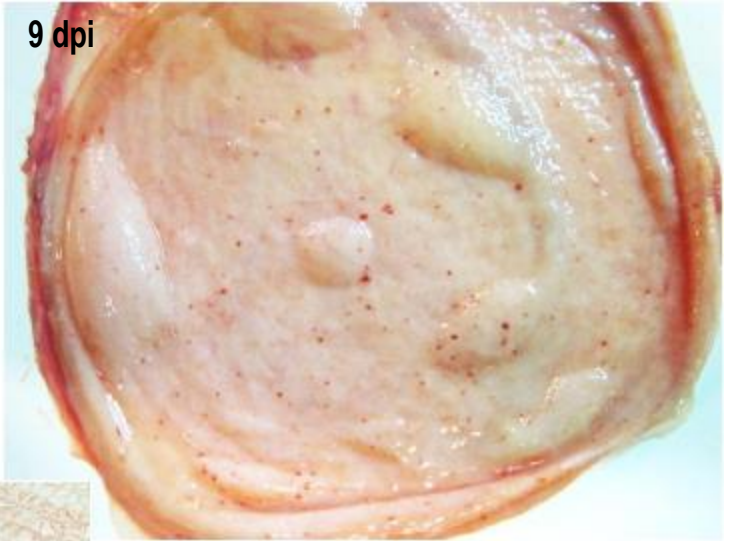**Ganglioni limfatici măriți, edematoși și complet hemoragici, asemănători cu un cheag de sânge, în special cei gastrohepatici și renali.**





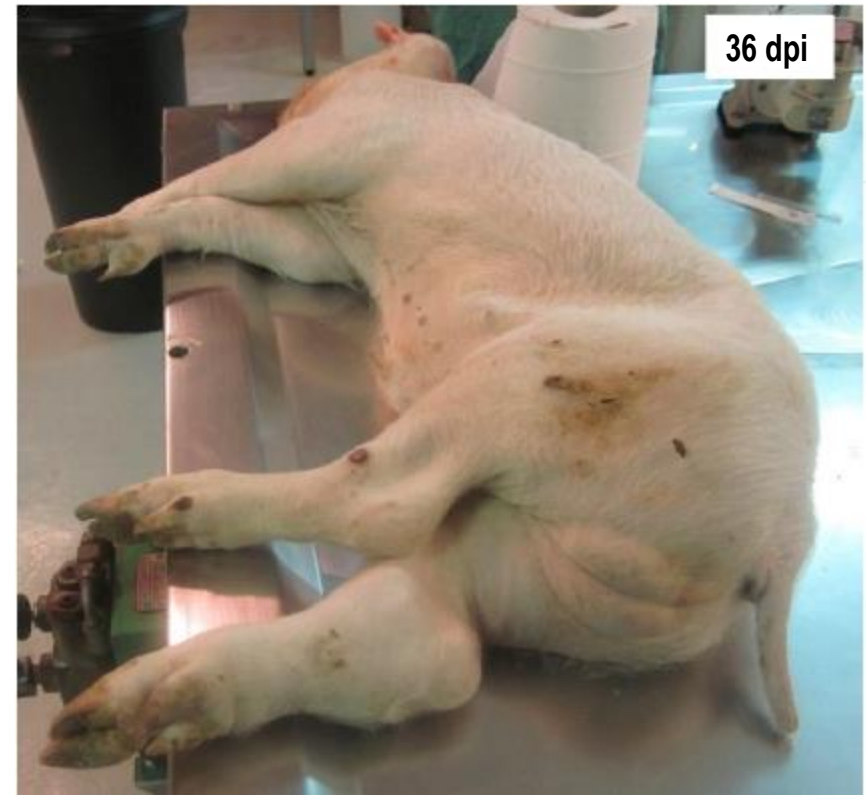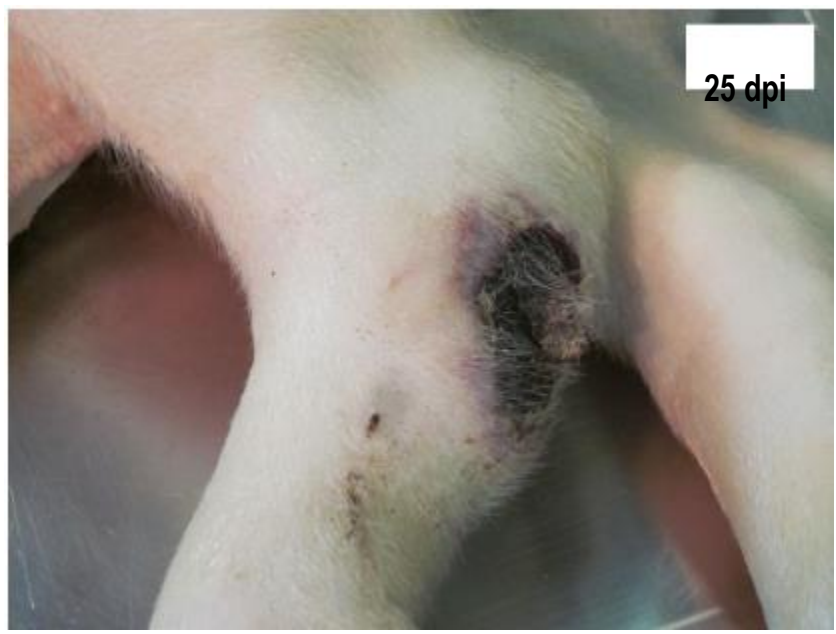## Vezica urinară

- ✓ Edem în peretele vezicii urinare
- ✓ Hemoragii (peteșii, echimoze și sufuziuni) în submucoasă și seroasă
- ✓ Ocazional poate apărea cheag de sânge pe suprafața mucoasei





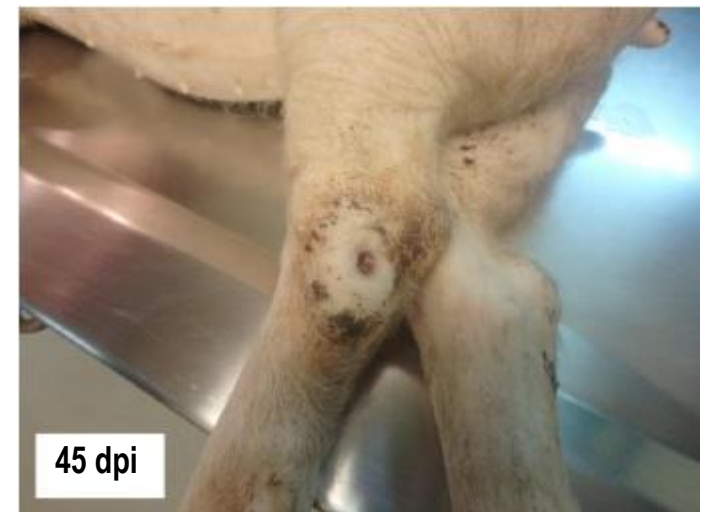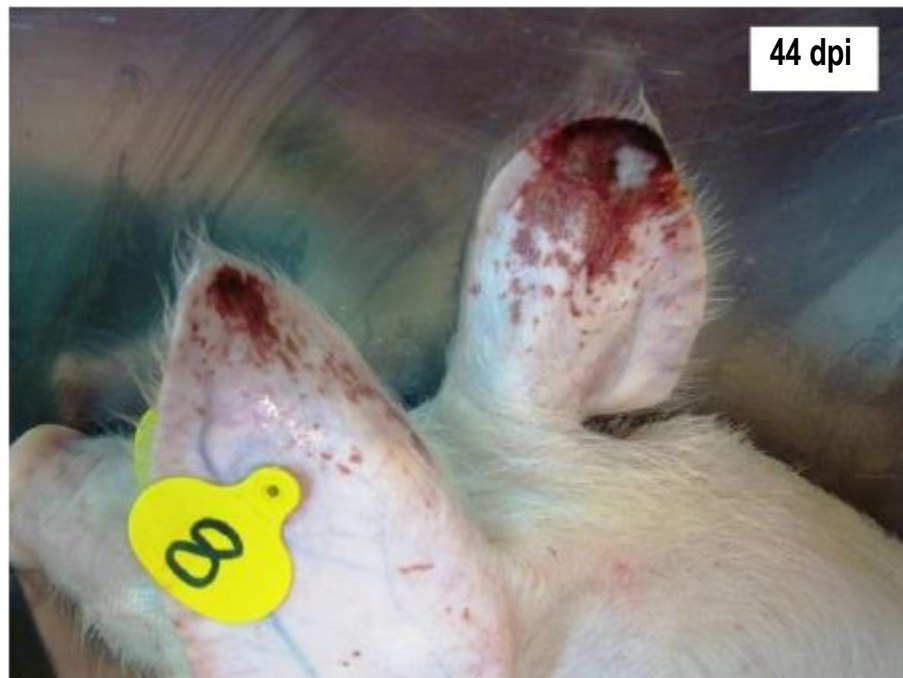
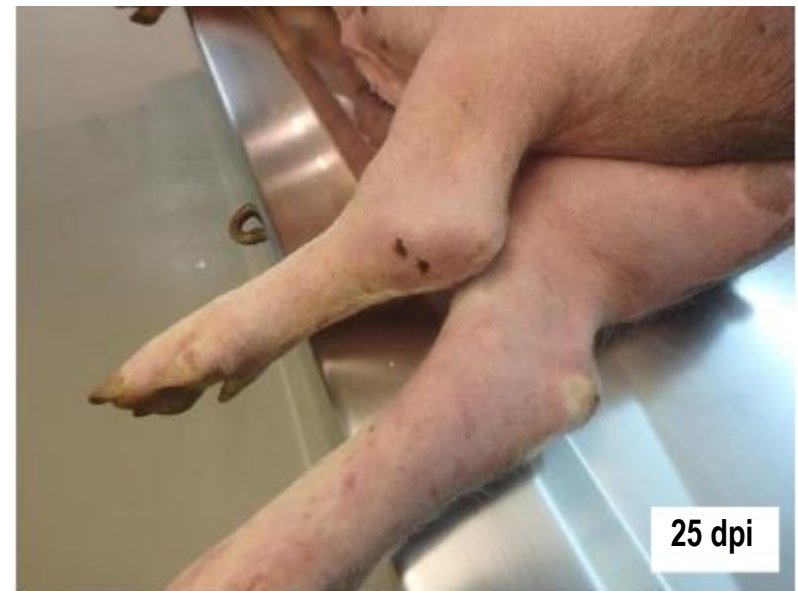# Semne clinice externe ale PPA **cronica**



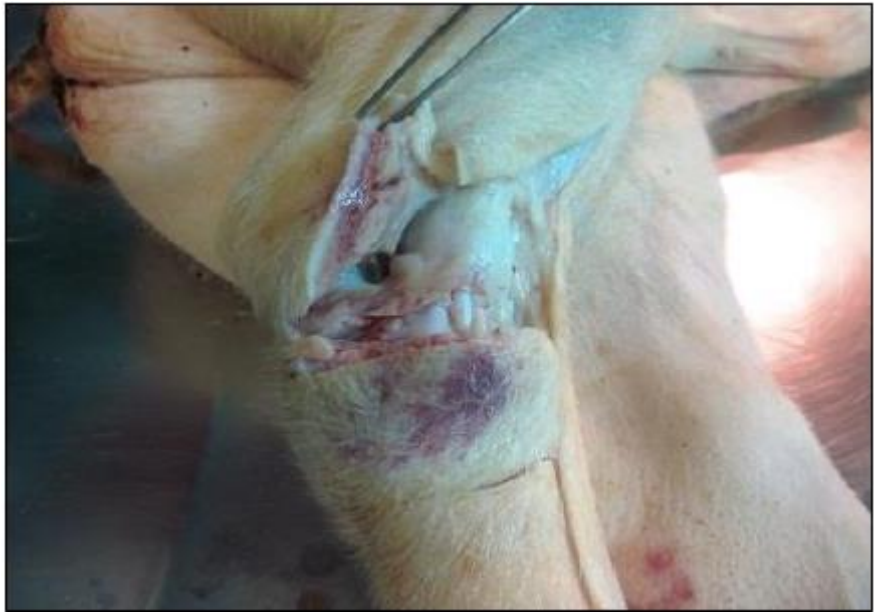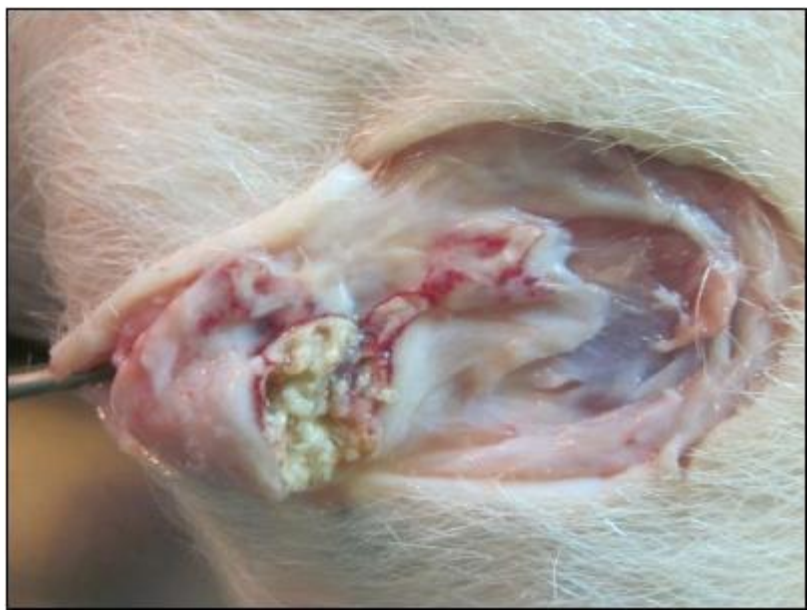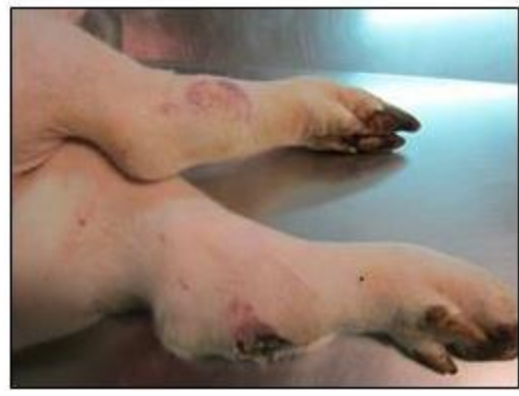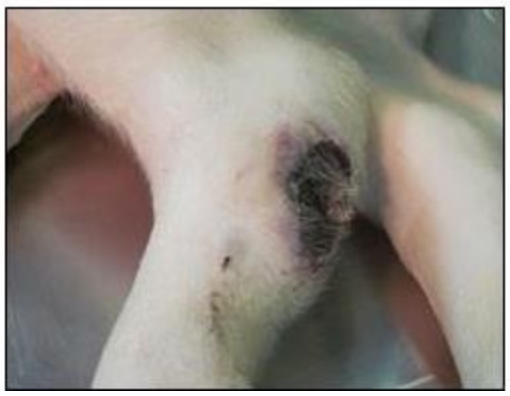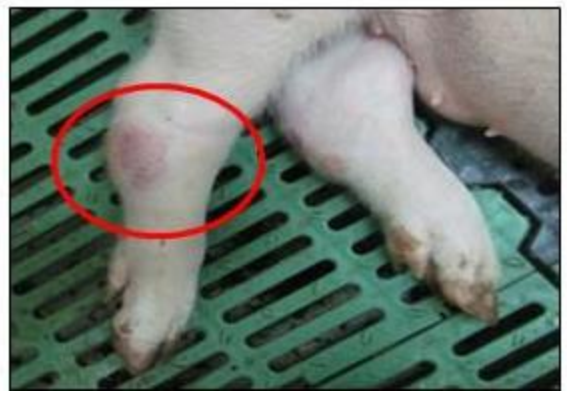**Umflarea moderata până la severă a articulațiilor, adesea combinată cu prezența unor zone înroșite ale pielii care cresc în volum și devin necrotice.**



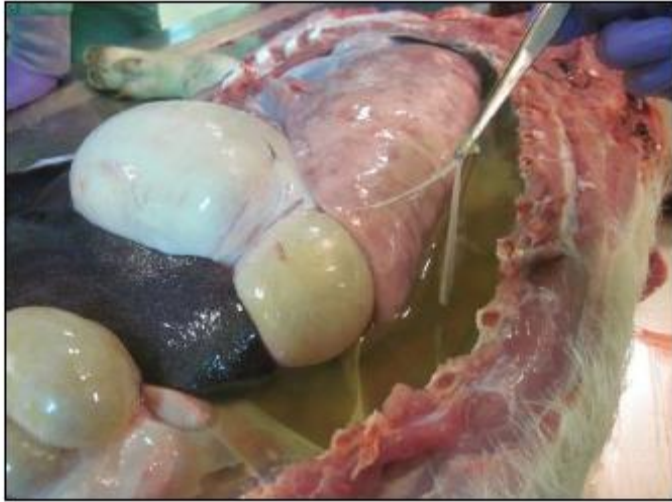- ✓ Umflarea moderata până la severă a articulațiilor, adesea combinată cu prezența unor zone înroșite ale pielii care cresc în volum și devin necrotice.
- 
- ✓ Cianoză







**TUMEFIERE ARTICULARĂ, FOCARE NECRITICE**



# Constatări patologice în PPA cronică

**Tulburări respiratorii  
grave**

**Necroză cazeoasă și  
mineralizarea plămânilor**

L1 2010

