



UNIUNEA EUROPEANĂ



GUVERNUL ROMÂNIEI  
MINISTERUL MUNCII, FAMILIEI



Fondul Social European  
POSDRU 2007-2013



Instrumente Structurale  
2007-2013



ORGANISMUL INTERMEDIAR  
REGIONAL PENTRU POSDRU  
REGIUNEA BUCUREȘTI II EDU



COLEGIUL MEDICILOR  
VETERINARI  
DIN ROMANIA

Proiect cofinanțat din Fondul Social European prin Programul Operațional Sectorial Dezvoltarea Resurselor Umane 2007 -2013,  
“Investește în oameni!”

Titlu Proiect: **PERFECTIONAREA RESURSELOR UMANE DIN MEDICINA VETERINARĂ**

ID Proiect: **POSDRU/81/3.2./S/58833**

DENUMIREA PROGRAMEI P1: **DIAGNOSTIC IMAGISTIC AVANSAT**

# Diagnosticul radiologic al afecțiunilor coloanei vertebrale

*Formator: Prof. univ. Dr. Constantin VLĂGIOIU*  
**FACULTATEA DE MEDICINĂ VETERINARĂ BUCUREȘTI**

- 12.1.Tehnica radiologică
- 12.2.Diagnosticul afecțiunilor cavității bucale
- 12.3.Diagnosticul afecțiunilor faringo-esofagiene
- 12.4.Diagnosticul afecțiunilor gastrice
- 12.5.Diagnosticul afecțiunilor intestinale

- Examinarea **cranio-cerebrală** și **vertebro-medulară** pentru verificarea integrității morfologice a **structurii osoase** (craniu și colonă vertebrală) și a **structurii nervoase** (sistemul cerebro-spinal/medular: **encefal** și **măduva spinării**) se face în special prin metode imagistice (neuro-radiologice?) sistematizate în:
  - a-metode radiologice **clasice (standard)**:
    - -radiografierea clasică-prin developare film
  - b-metode radiologice **computerizate/digitalizate**
    - -pentru ambele-cu substanțe de contrast:
    - mielografiere, angiografiere

- c-**alte** metode imagistice:
  - -ecografiere/Doppler
  - -CT
  - -medicina nucleară (scintigrafia, PET-CT,  
SPECT-CT)
  - -IRM, etc
- Este recomandabil ca o explorare radiologică clasică cranio-cerebrală/ vertebro-medulară să fie completată cu **alte** explorări imagistice pentru stabilirea diagnosticului de certitudine.

# 9.1. Tehnica radiologică:

- Examinarea coloanei vertebrale și a măduvei spinării, radiologic (clasic/mielografie) se face obligatoriu în **două poziții/planuri** perpendiculare una pe cealaltă, respectiv latero-lateral și dorso-ventral/ventro-dorsal.
- -radiografierea **clasică**, urmărește aspectul anatomic/morfologic **vertebral** (corpul vertebral, arcul vertebral, apofizele spinose și transverse, procesele articulare) **dar și** ligamentele, articulațiile intervertebrale, discul intervertebral și canalul medular/rahidian, **precum și** poziția, forma, dimensiunea și structura generală a coloanei vertebrale.

- -radiografierea cu substanță de contrast –mielografia- administrată occipital (C1,C2) sau lombar (L2,L3) pentru examinarea canalului medular și a măduvei spinării.
- Parametrii de lucru (kv, miliamperaj, timp de expunere) depind de poziționare, de talia animalului, de aparatură, de foliile întăritoare, de soluțiile de dezvoltare, etc)

## 9.2. Examenul corpurilor vertebrale

- Examinarea radiologică în cele două poziții permite punerea în evidență de:
  - -eroziuni,
  - -fracturi,
  - -osteolize,
  - -osteocondensări,
  - -anomalii congenitale: spinis bifida, hemivertebre,
  - -tumori,
  - -spondilite,
  - -spondiloze.

# 9.3.Examinarea discurilor intervertebrale și a ligamentelor

- Se pot pune în evidență: :
- -modificări de ax: torticolis, scolioze, cifoze, lordoze,
- -tasări intervertebrale,
- -hernii discale,
- -luxații,
- -calcifieri/osificări ligamente intervertebrale,
- -spondilartrite,
- -spondilartroze.



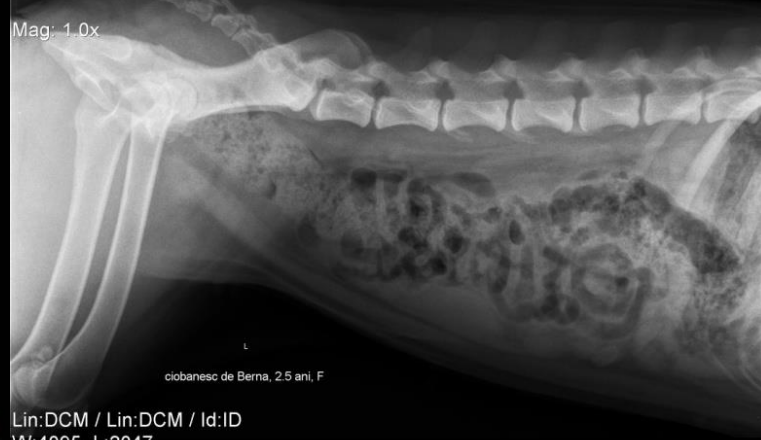# 9.4. Examinarea canalului rahidian

- -faringe:
  - -tumori,
  - -corpi străini,
  - -deglutiție și paralizie-prin radioscopiere cu substanță de contrast
- -esofag:
  - -spasm esofagian,
  - -perforații,
  - -obstrucții cu alimente, stenoze,
  - -varice esofagiene,
  - -dilatații:
    - -diverticuli,
    - -megaesofag,
    - -acalazie.

PCREleva01  
Ex: S-GVZM9TWT.1  
Lateral  
C:  
Se: 1/2  
Im: 2/1  
LSPINE

Facultatea de Medicina Veterinara  
Acc:  
2011 Dec 09  
Acq Tm: 14:57:51

Mag: 1.0x

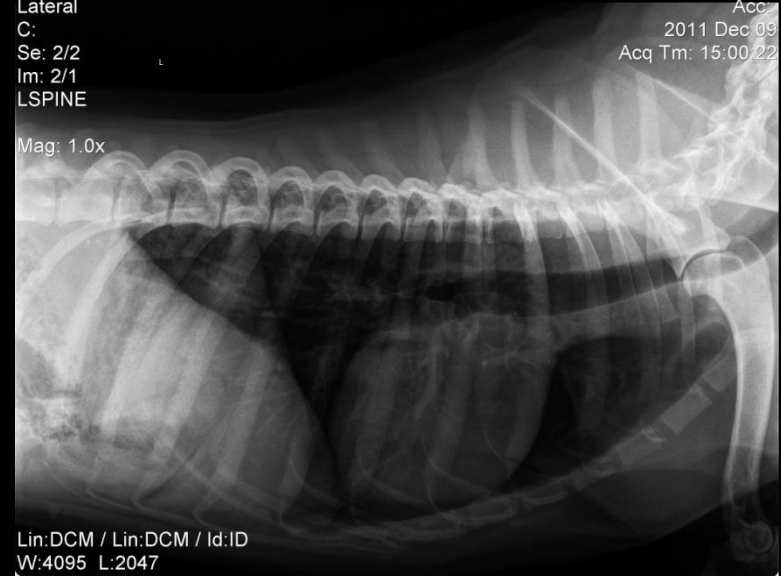

Lin:DCM / Lin:DCM / Id:ID  
W:4095 L:2047

PCREleva01  
Ex: S-GVZM9TWT.1  
Lateral  
C:  
Se: 2/2  
Im: 2/1  
LSPINE

Facultatea de Medicina Veterinara  
Acc:  
2011 Dec 09  
Acq Tm: 15:00:22

Mag: 1.0x



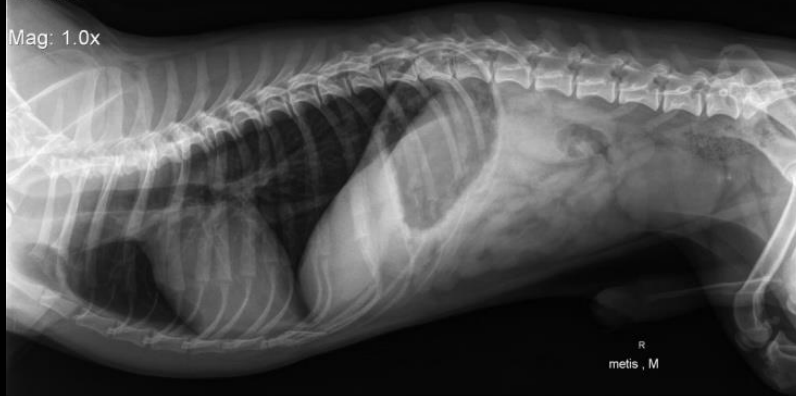Lin:DCM / Lin:DCM / Id:ID  
W:4095 L:2047

Coloană vertebrală-aspect normal

PCREleva01  
Ex: S-GX0S4TDS.1  
Lateral  
C:  
Se: 1/3  
Im: 2/1  
LSPINE

Facultatea de Medicina Veterinara  
Acc:  
2012 Jan 04  
Acq Tm: 15:09:38

Mag: 1.0x

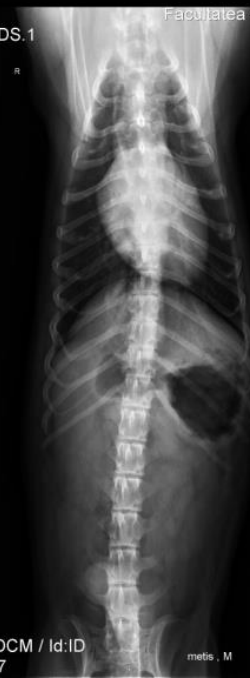

Lin:DCM / Lin:DCM / Id:ID  
W:4095 L:2047

PCREleva01  
Ex: S-GX0S4TDS.1  
AP  
C:  
Se: 2/3  
Im: 2/1  
LSPINE

Facultatea de Medicina Veterinara  
Acc:  
2012 Jan 04  
Acq Tm: 15:11:31

Mag: 1.0x



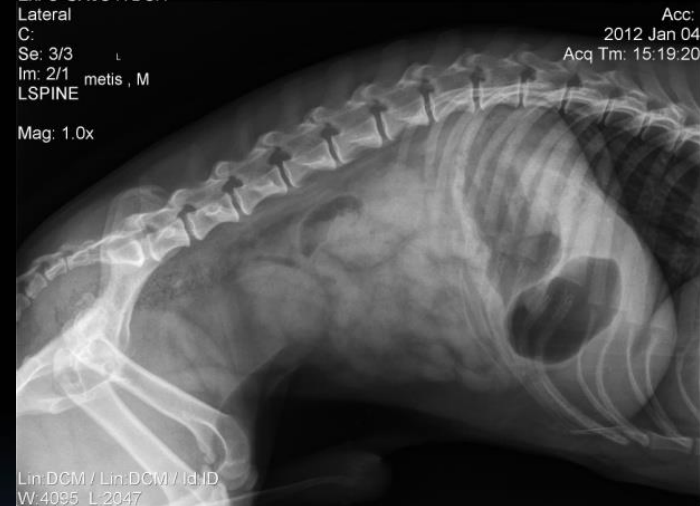Lin:DCM / Lin:DCM / Id:ID  
W:4095 L:2047

Aspect normal al  
coloanei vertebrale

PCREleva01  
Ex: S-GX0S4TDS.1  
Lateral  
C:  
Se: 3/3  
Im: 2/1  
LSPINE

Facultatea de Medicina Veterinara  
Acc:  
2012 Jan 04  
Acq Tm: 15:19:20

Mag: 1.0x

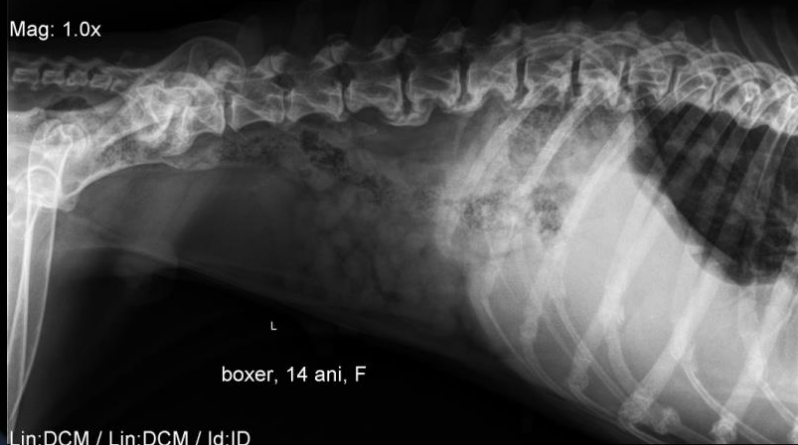

Lin:DCM / Lin:DCM / Id:ID  
W:4095 L:2047

PCREleva01  
Ex: S-GXALR62I.1  
Lateral  
C:  
Se: 1/4  
Im: 2/1  
LSPINE

Facultatea de Medicina Veterinara  
Acc:  
2012 Jan 11  
Acq Tm: 12:08:30

Mag: 1.0x



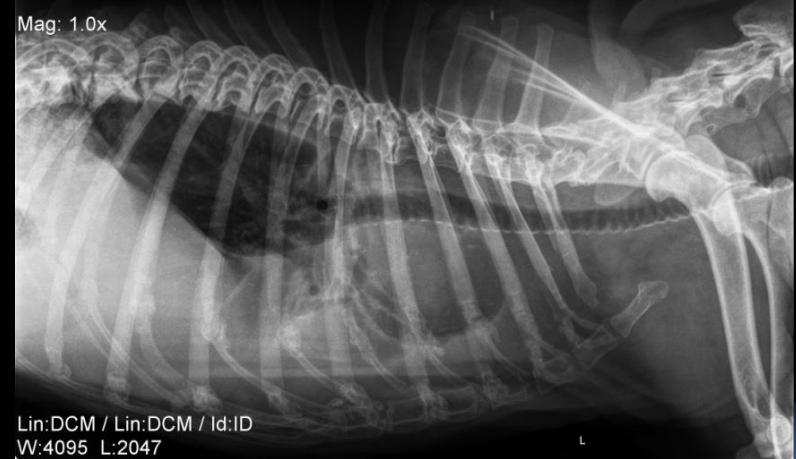
boxer, 14 ani, F

Lin:DCM / Lin:DCM / Id:ID  
W:4095 L:2047

PCREleva01  
Ex: S-GXALR62I.1  
Lateral  
C:  
Se: 2/4  
Im: 2/1  
LSPINE

Facultatea de Medicina Veterinara  
Acc:  
2012 Jan 11  
Acq Tm: 12:09:57

Mag: 1.0x

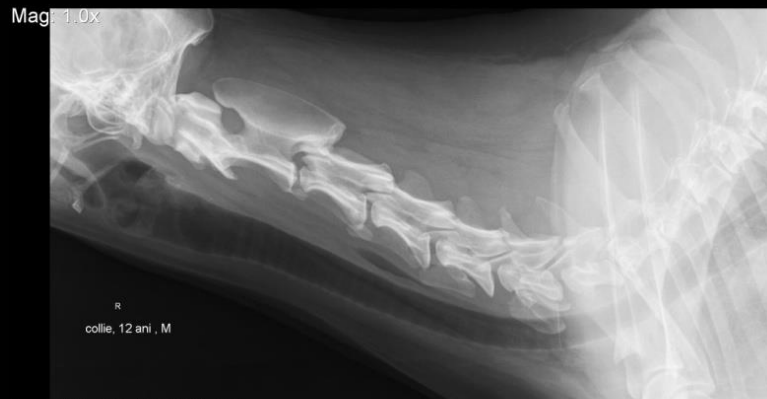


Lin:DCM / Lin:DCM / Id:ID  
W:4095 L:2047

## Osteofitoză și pleurezie/hernie

PCREleva01  
Ex: S-GX7RH4JO.1  
Lateral  
C:  
Se: 1/3  
Im: 2/1  
CSPINE

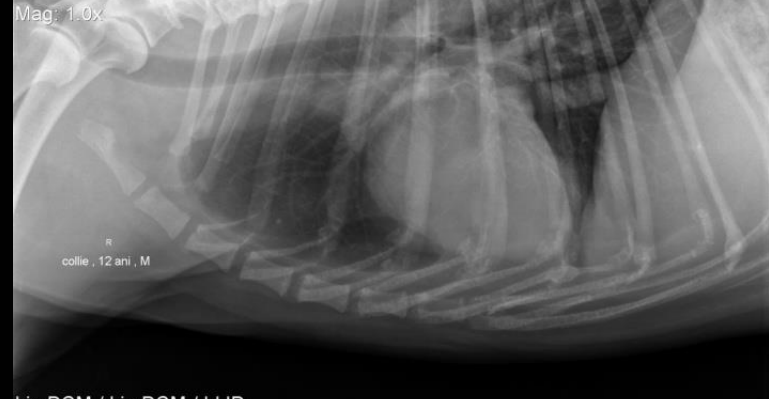Facultatea de Medicina Veterinara  
Acc:  
2012 Jan 09  
Acq Tm: 12:30:19



Lin:DCM / Lin:DCM / Id:ID  
W:4095 L:2047

PCREleva01  
Ex: S-GX7RH4JO.1  
Lateral  
C:  
Se: 1/3  
Im: 2/1  
CHEST

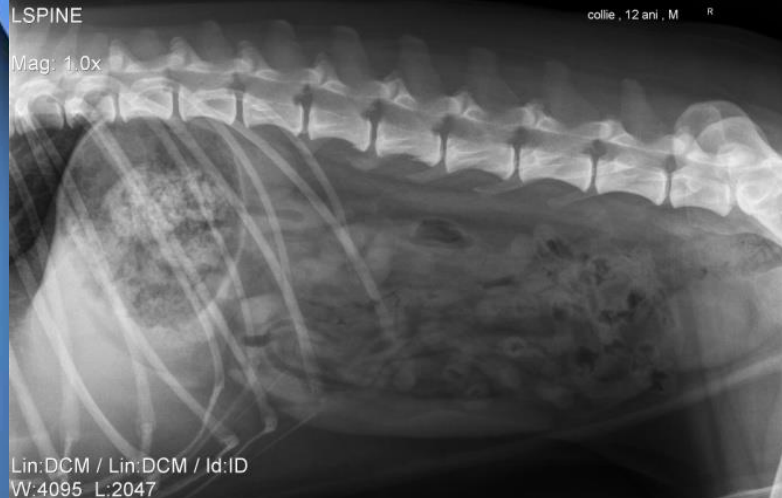
Facultatea de Medicina Veterinara  
Acc:  
2012 Jan 09  
Acq Tm: 12:25:19



Lin:DCM / Lin:DCM / Id:ID  
W:4095 L:2047

PCREleva01  
Ex: S-GX7RH4JO.1  
Lateral  
C:  
Se: 1/3  
Im: 2/1  
LSPINE

Facultatea de Medicina Veterinara  
Acc:  
2012 Jan 09  
Acq Tm: 12:26:50



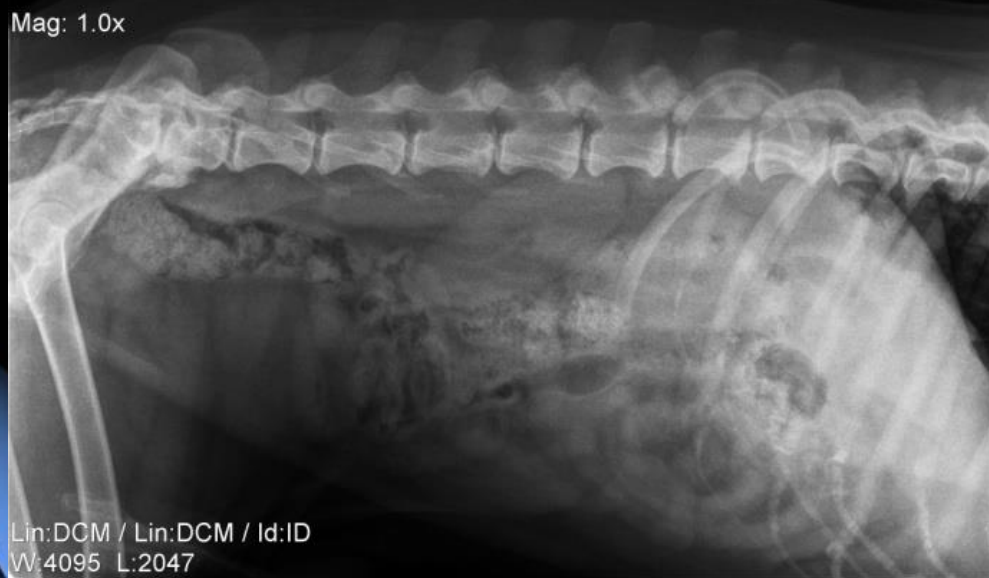
Lin:DCM / Lin:DCM / Id:ID  
W:4095 L:2047

## Osteofitoză toracală

PCREleva01  
Ex: S-GXDJGJZO.1  
Lateral  
C:  
Se: 1/2  
Im: 2/1  
SPINE, 14 ani, M

Facultatea de Medicina Veterinara  
Acc:  
2012 Jan 13  
Acq Tm: 13:27:43

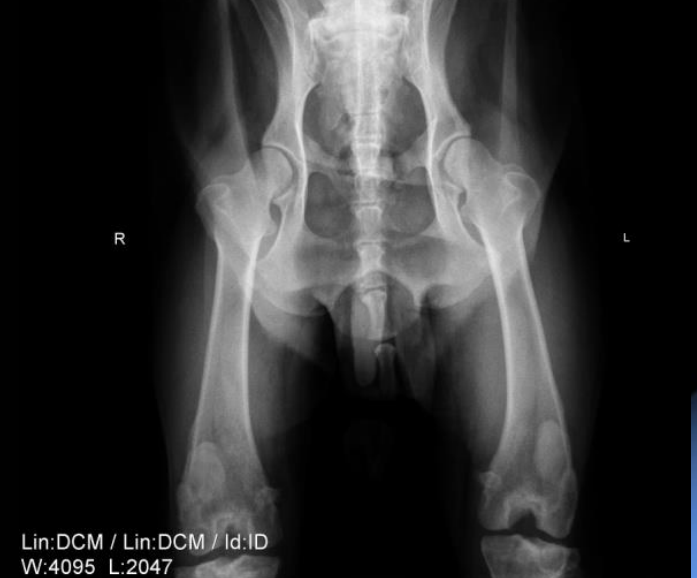Mag: 1.0x



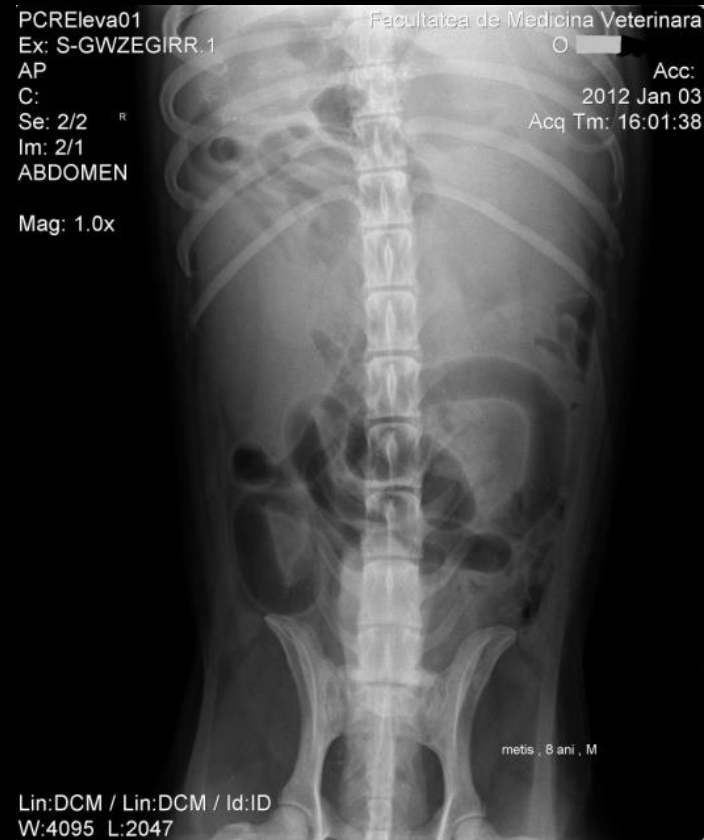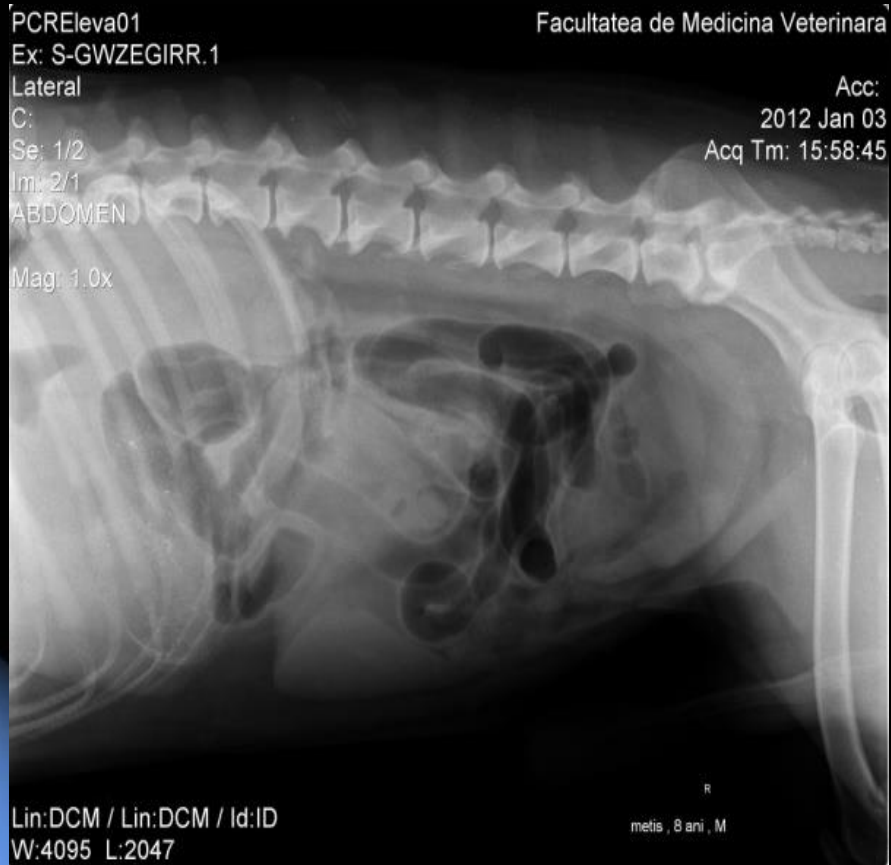PCREleva01  
Ex: S-GXDJGJZO.1  
AP  
C:  
Se: 1/2  
Im: 2/1  
PELVIS

Facultatea de Medicina Veterinara  
Acc:  
2012 Jan 13  
Acq Tm: 13:29:24

Mag: 1.0x



Osteofitoză: L7-S

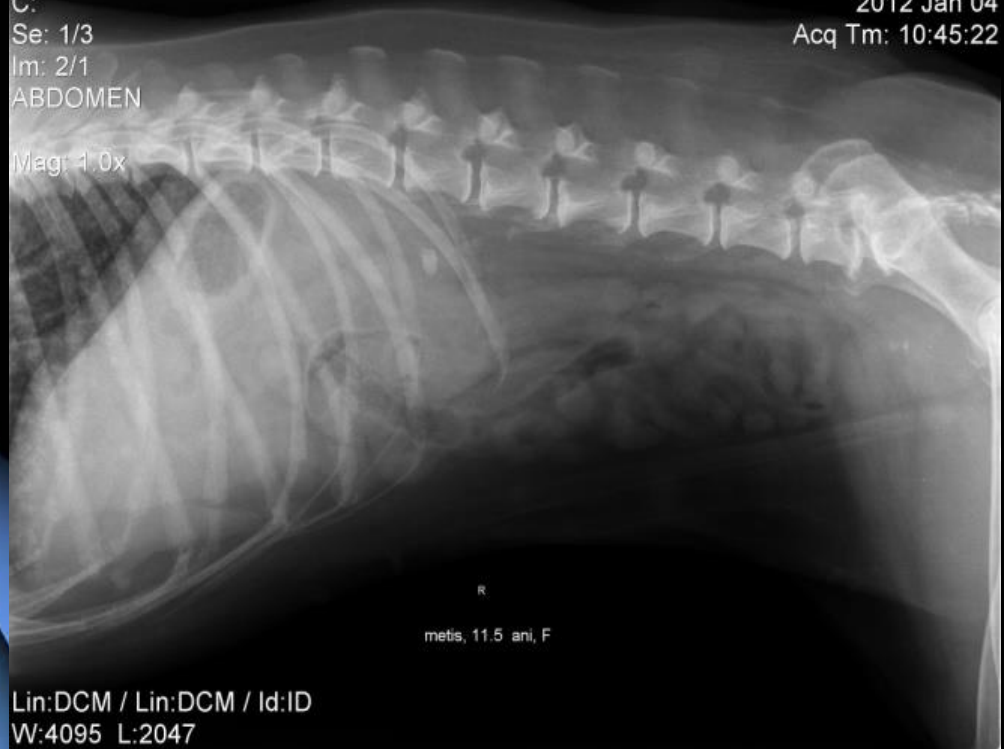

Osteofitoză: L1-L2-L3, L7-S

PCREleva01  
Ex: S-GX0IMS3T.1  
Lateral  
C:  
Se: 1/3  
Im: 2/1  
ABDOMEN

Facultatea de Medicina Veterinara  
Acc:  
2012 Jan 04  
Acq Tm: 10:45:22

Mag: 1.0x



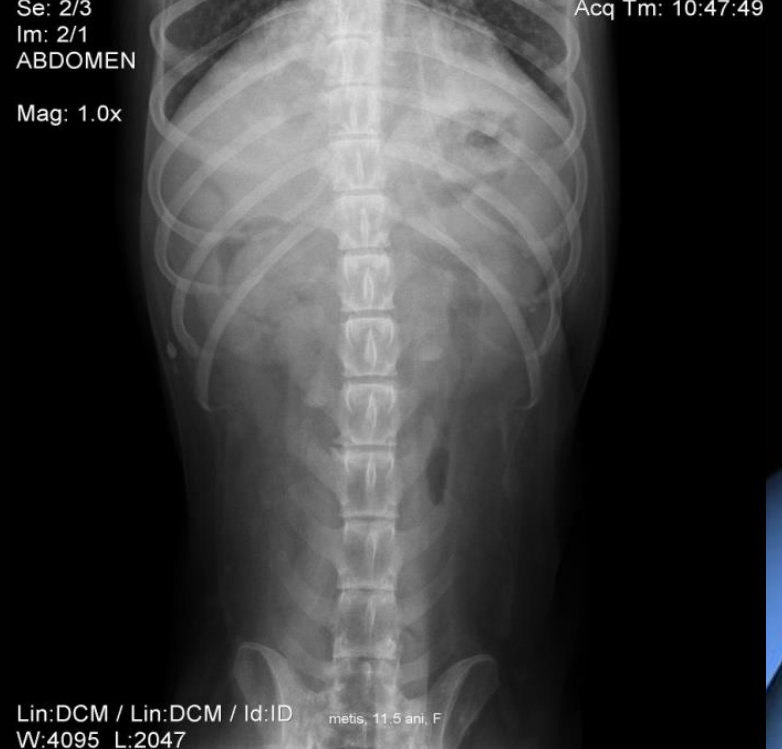R  
metis, 11.5 ani, F

Lin:DCM / Lin:DCM / Id:ID  
W:4095 L:2047

PCREleva01  
Ex: S-GX0IMS3T.1  
AP  
C:  
Se: 2/3  
Im: 2/1  
ABDOMEN

Facultatea de Medicina Veterinara  
Acc:  
2012 Jan 04  
Acq Tm: 10:47:49

Mag: 1.0x



Lin:DCM / Lin:DCM / Id:ID  
W:4095 L:2047

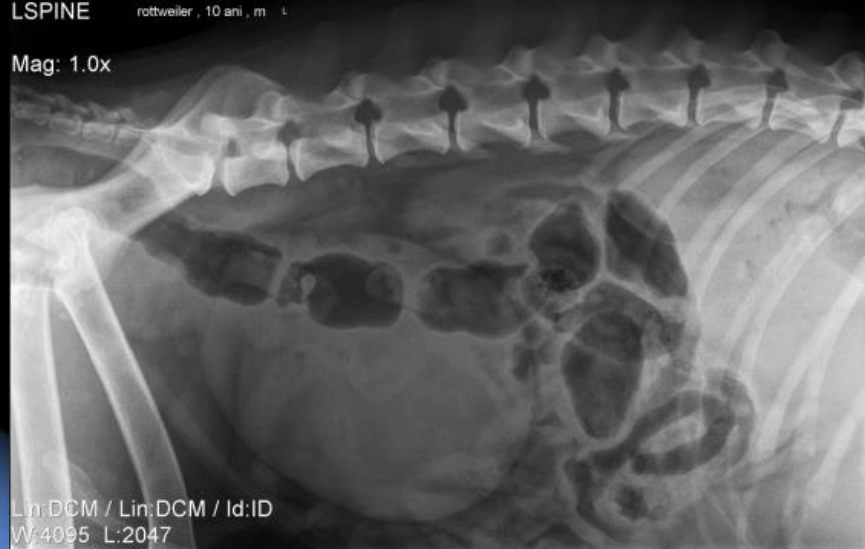metis, 11.5 ani, F

# Osteofitoză



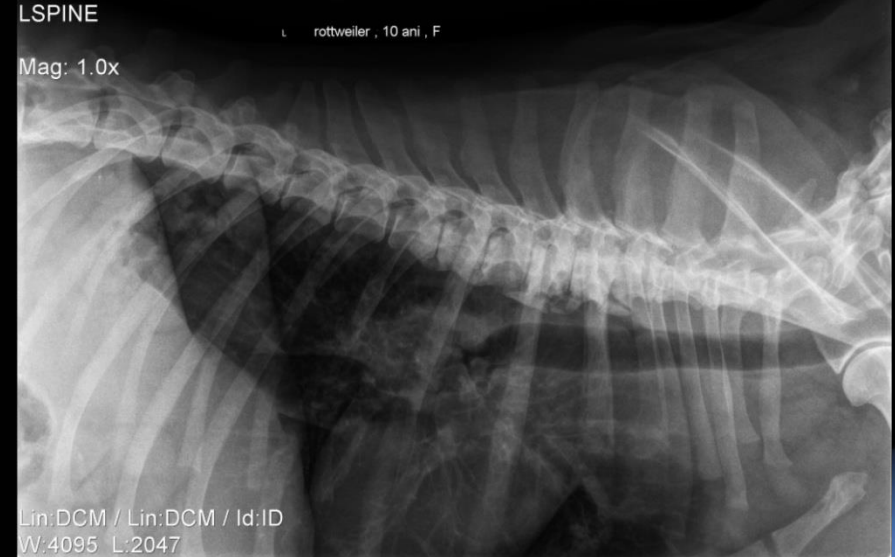PCREleva01  
Ex: S-GVV67359.1  
Lateral  
C:  
Se: 1/2  
Im: 2/1  
LSPINE

Facultatea de Medicina Veterinara  
Acc:  
2011 Dec 06  
Acq Tm: 12:16:45



PCREleva01  
Ex: S-GVV67359.1  
Lateral  
C:  
Se: 2/2  
Im: 2/1  
LSPINE

Facultatea de Medicina Veterinara  
Acc:  
2011 Dec 06  
Acq Tm: 12:18:59

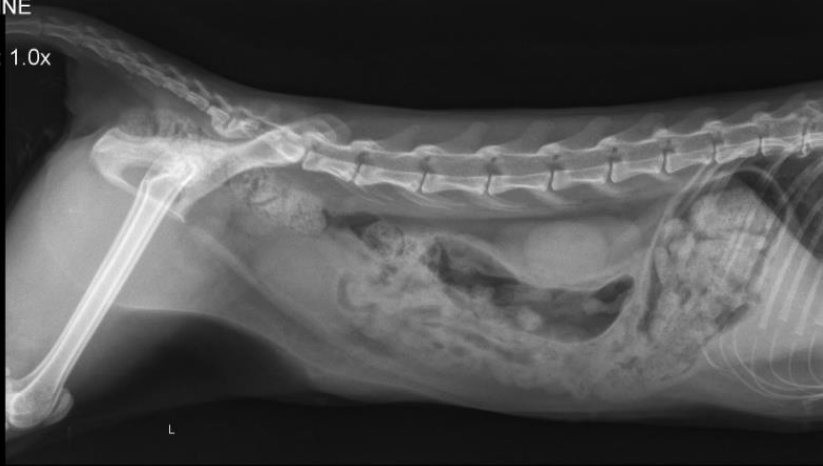

Osteoifitoză toracală, enteroaerocolie și retenție  
urinară

PCREleva01  
Ex: S-GXNM4N1Q.1  
Lateral  
C:  
Se: 1/2  
Im: 2/1  
LSPINE

Facultatea de Medicina Veterinara  
Acc:  
2012 Jan 20  
Acq Tm: 14:39:39

Mag: 1.0x

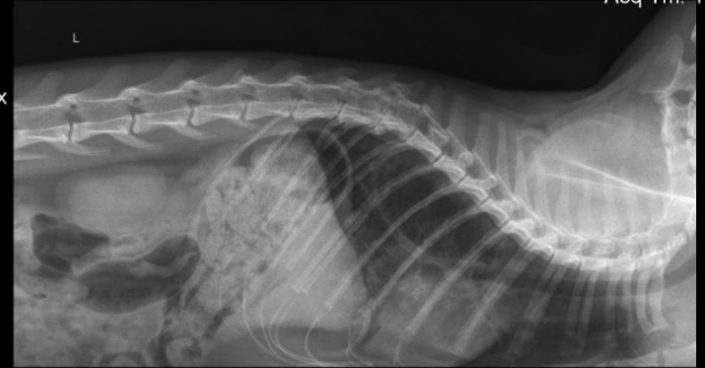


Lin:DCM / Lin:DCM / Id:ID  
W:4095 L:2047

PCREleva01  
Ex: S-GXNM4N1Q.1  
Lateral  
C:  
Se: 2/2  
Im: 2/1  
LSPINE

Facultatea de Medicina Veterinara  
Acc:  
2012 Jan 20  
Acq Tm: 14:45:16

Mag: 1.0x



Lin:DCM / Lin:DCM / Id:ID  
W:4095 L:2047

Osteofitoză: T11-T12 și S3-Cc1

PCREleva01  
Ex: S-GWZ8KN42.1

Facultatea de Medicina Veterinara

Lateral

Acc:

C:

2012 Jan 03

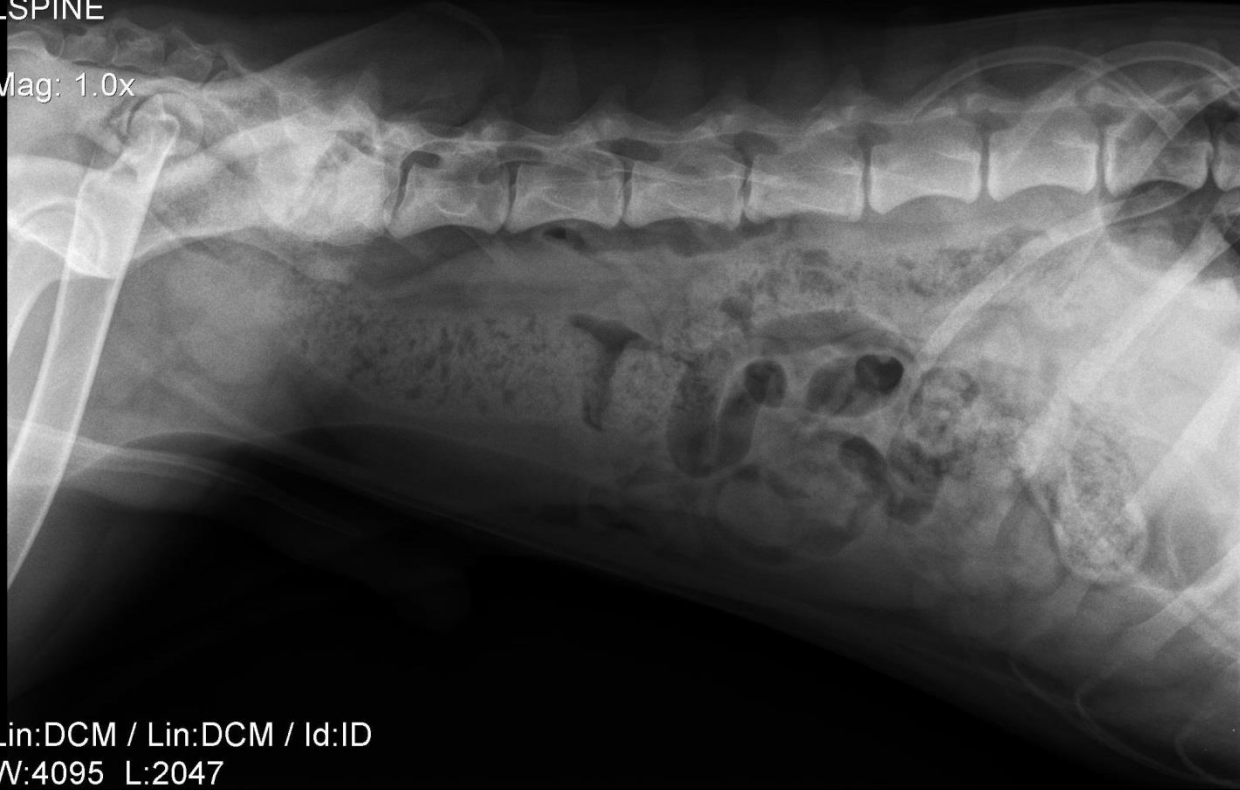Se: 1/4

Acq Tm: 13:14:03

Im: 2/1 akita american , 11 luni ,M L

LSPINE

Mag: 1.0x



Lin:DCM / Lin:DCM / Id:ID  
W:4095 L:2047

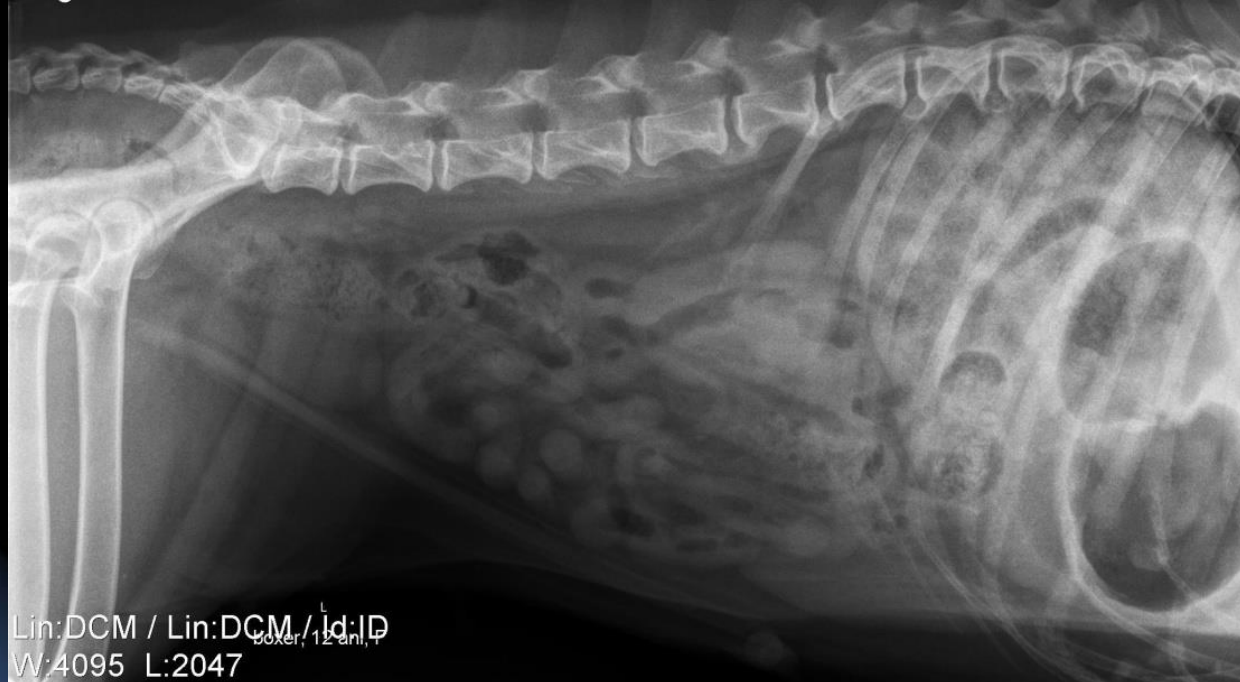Osteofitoză: L7-S

PCREleva01  
Ex: S-GWZ68CVQ.1  
Lateral  
C:  
Se: 1/4  
Im: 2/1  
LSPINE

Facultatea de Medicina Veterinara

Acc:  
2012 Jan 03  
Acq Tm: 12:08:27

Mag: 1.0x



Lin:DCM / Lin:DCM / Id:ID  
W:4095 L:2047  
Boxer, 12 ani, P

Osteofitoză toraco-lombară

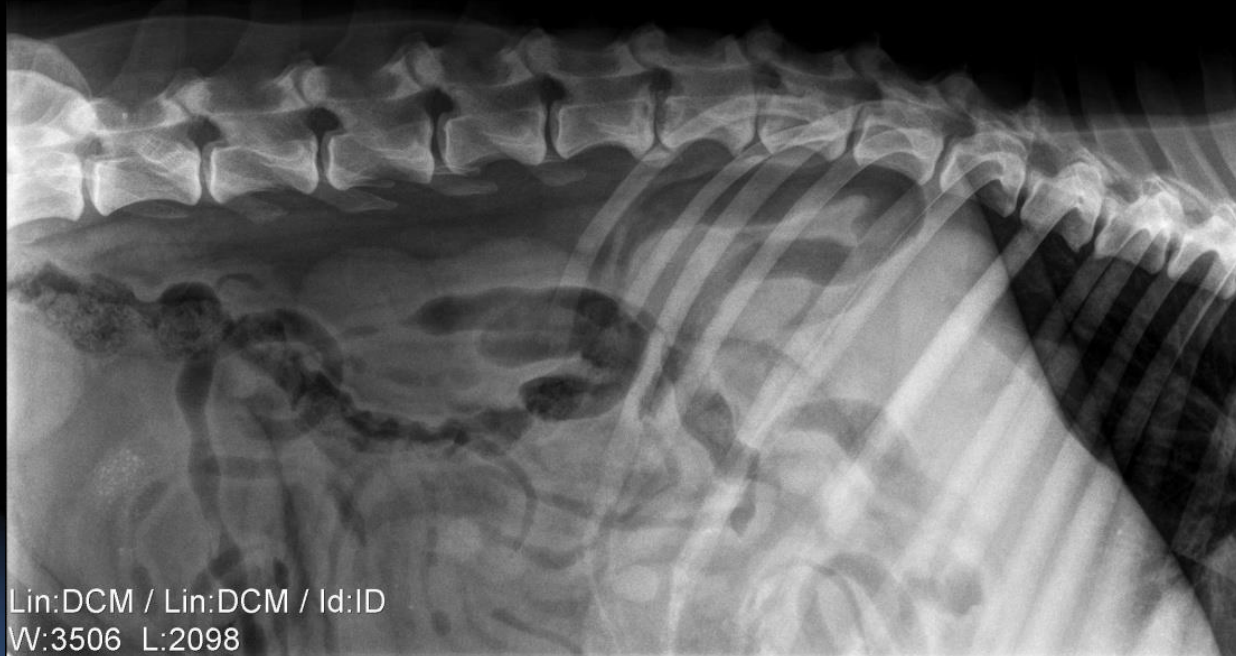PCREleva01  
Ex: S-GXHQ63Q9.1  
Lateral  
C:  
Se: 1/1  
Im: 2/1  
LSPINE

Facultatea de Medicina Veterinara

Acc:  
2012 Jan 16  
Acq Tm: 11:46:23

L boxer , 13 ani , M

Mag: 1.0x



Lin:DCM / Lin:DCM / Id:ID  
W:3506 L:2098

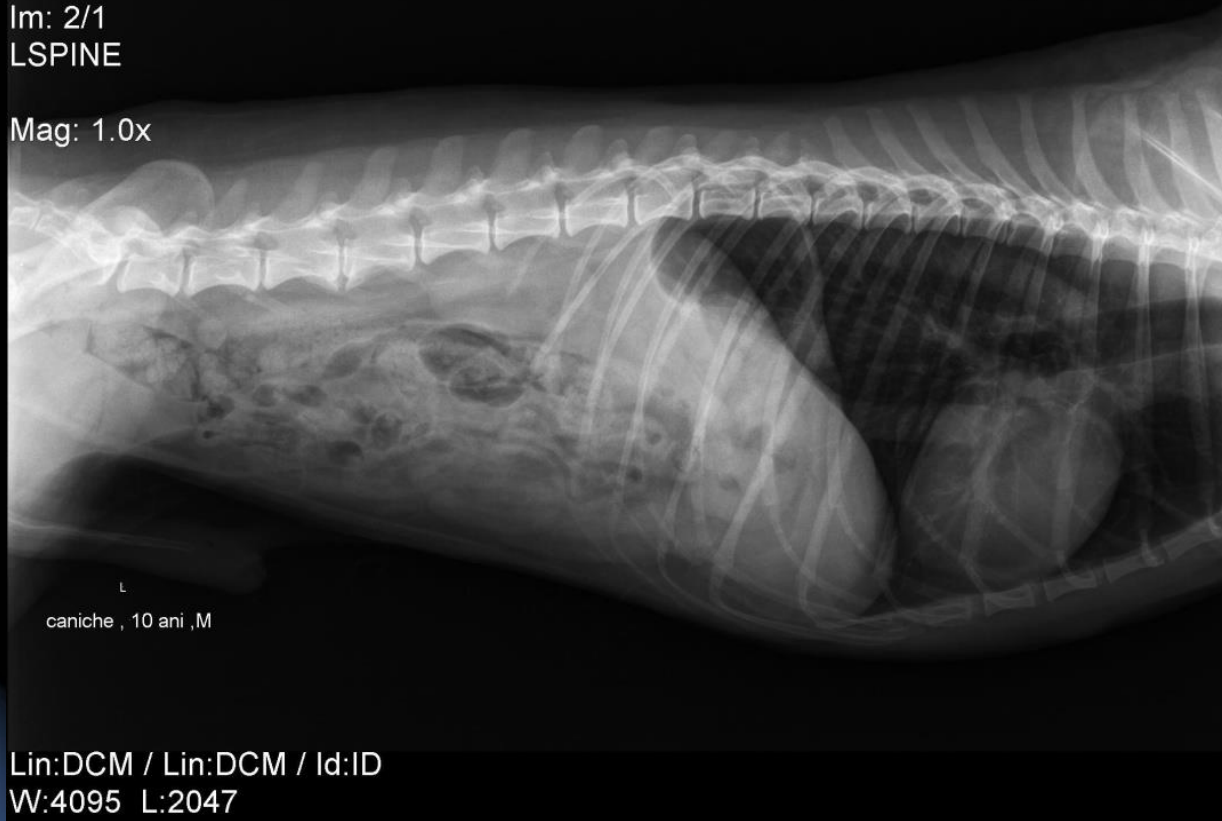Osteofitoză lombară

PCREleva01  
Ex: S-GXLZUG13.1  
Lateral  
C:  
Se: 1/1  
Im: 2/1  
LSPINE

Facultatea de Medicina Veterinara

Acc:  
2012 Jan 19  
Acq Tm: 11:29:44

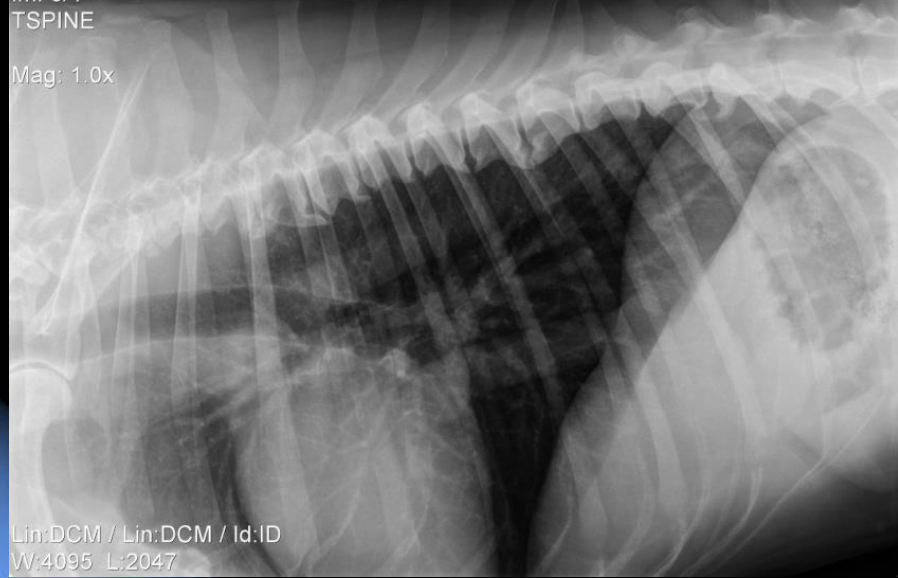
Mag: 1.0x



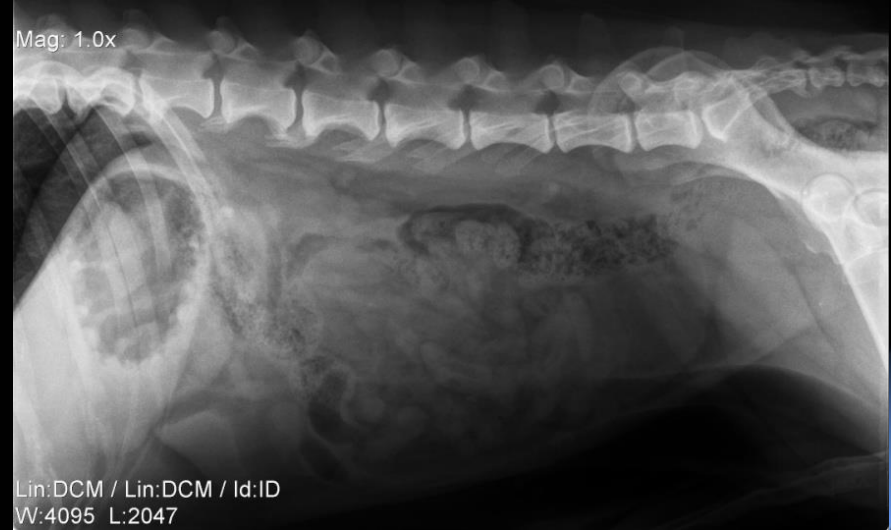L  
caniche , 10 ani ,M  
Lin:DCM / Lin:DCM / Id:ID  
W:4095 L:2047

Osteofitoză L4-L5

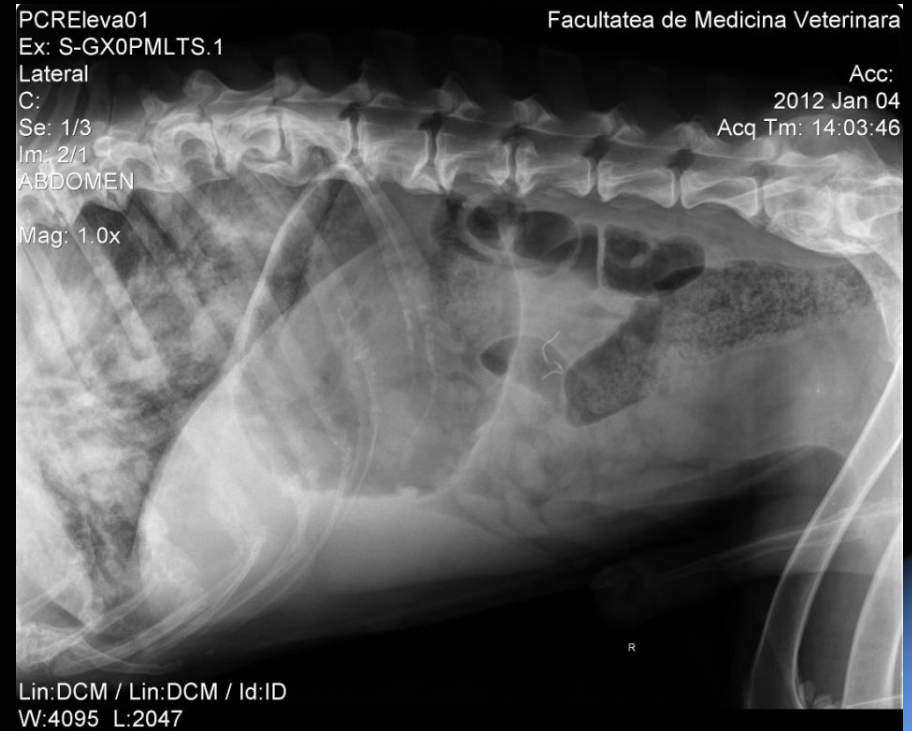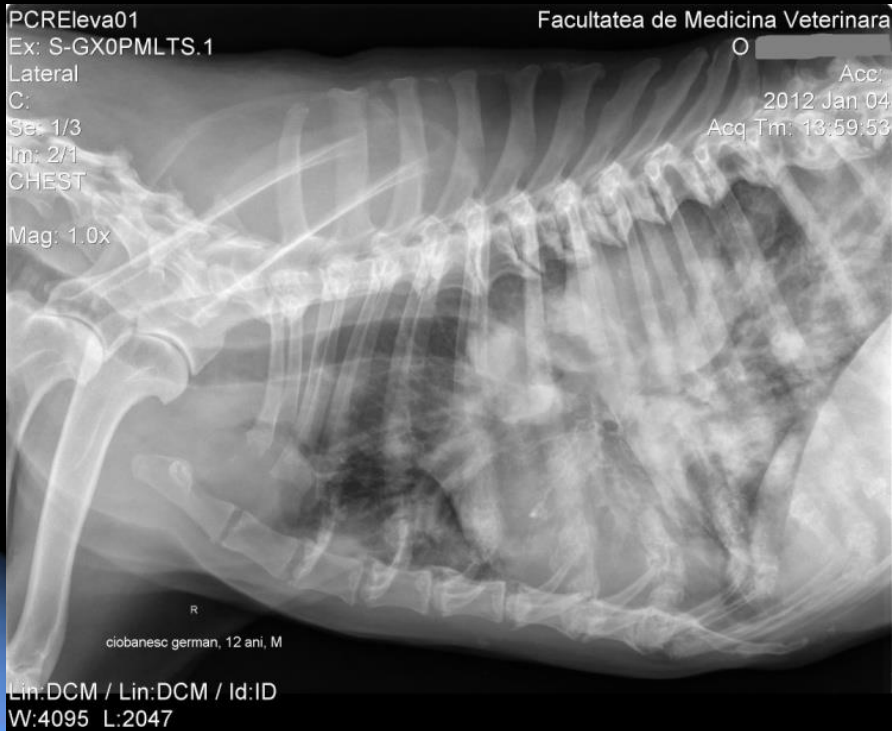PCREleva01  
Ex: S-GXJET9KY.1  
Lateral  
C:  
Se: 1/4<sup>R</sup>  
Im: 6/1  
TSPINE  
Mag: 1.0x



PCREleva01  
Ex: S-GXJET9KY.1  
Lateral  
C:  
Se: 1/4  
Im: 6/1  
LSPINE  
Mag: 1.0x



## Osteofitoză toraco-lombară



Osteofitoză toraco-lombară,  
Tumori pulmonare cu reactivitate mediastinală,  
Gastro-enteroerocolie,  
Corpuri străine metalice intestinale



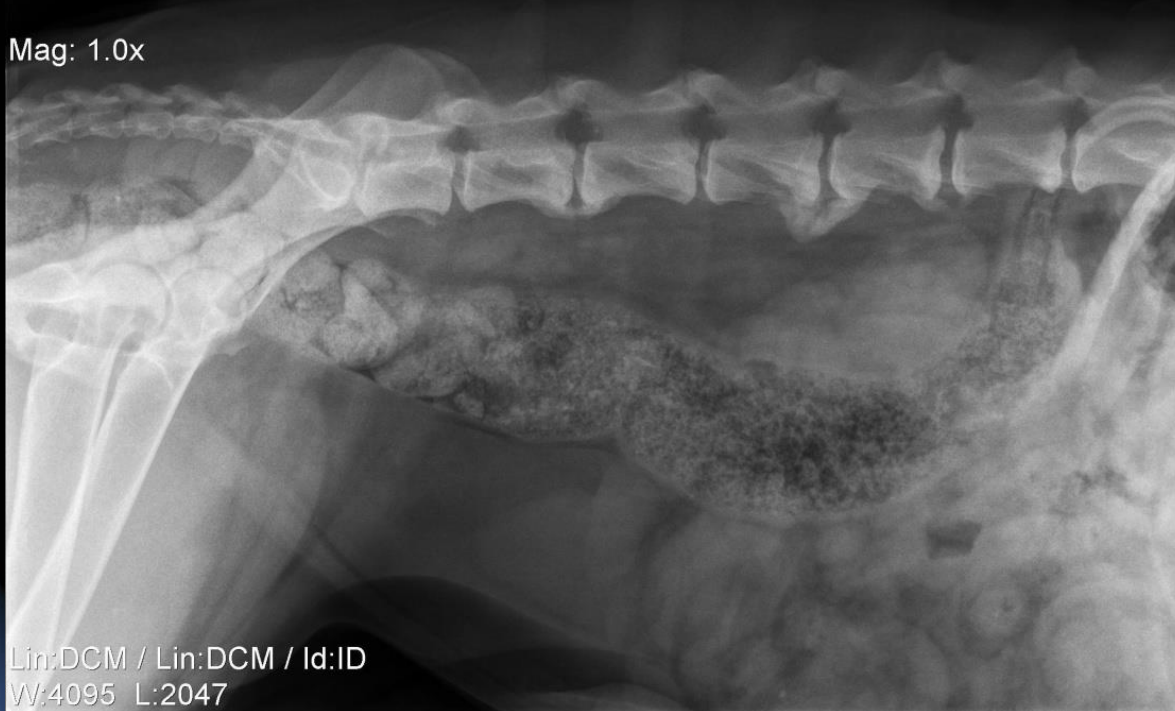PCREleva01  
Ex: S-GWZA3Q1S.1  
Lateral  
C:  
Se: 1/3  
Im: 2/1  
LSPINE

Facultatea de Medicina Veterinara

Acc:  
2012 Jan 03  
Acq Tm: 13:57:01

L ciobanesc mioritic , 5 ani , F

Mag: 1.0x



Lin:DCM / Lin:DCM / Id:ID  
W:4095 L:2047

## Osteofitoză lombară

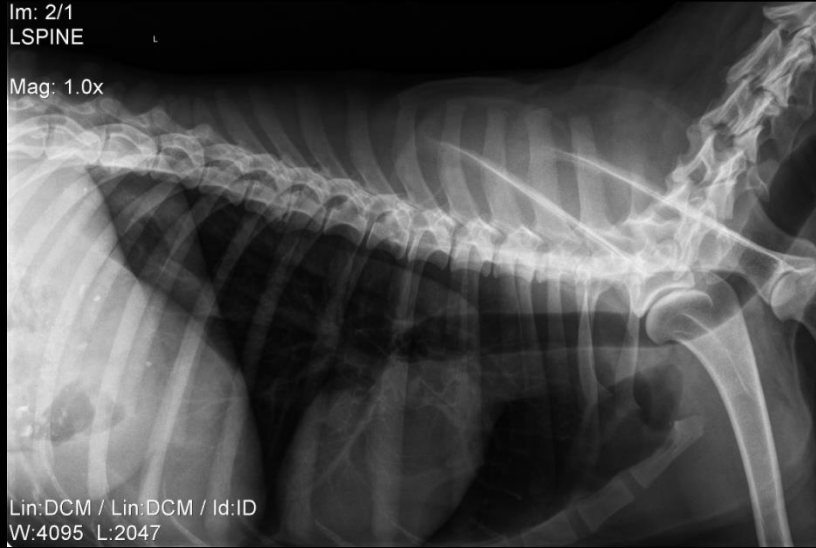PCREleva01  
Ex: S-GXHOFB7U.1  
Lateral  
C:  
Se: 2/6  
Im: 2/1  
LSPINE

Facultatea de Medicina Veterinara

Acc:  
2012 Jan 16  
Acq Tm: 11:00:24

Mag: 1.0x

Lin:DCM / Lin:DCM / Id:ID  
W:4095 L:2047



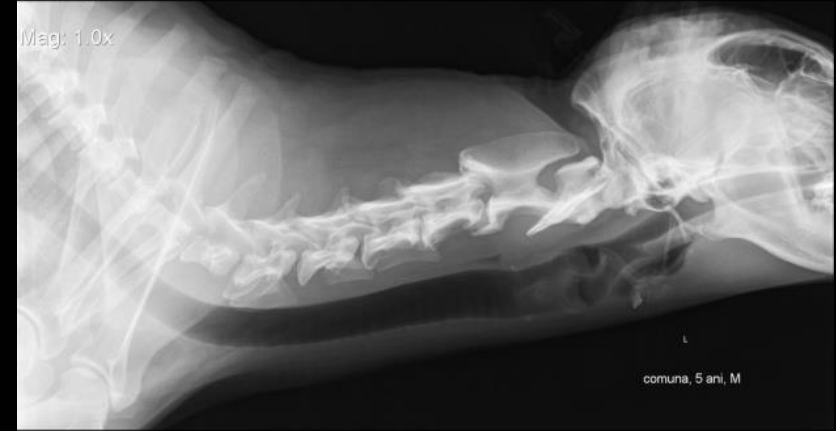PCREleva01  
Ex: S-GXHOFB7U.1  
Lateral  
C:  
Se: 2/6  
Im: 2/1  
CSPINE

Facultatea de Medicina Veterinara

Acc:  
2012 Jan 16  
Acq Tm: 11:05:24

Mag: 1.0x

Lin:DCM / Lin:DCM / Id:ID  
W:4095 L:2047



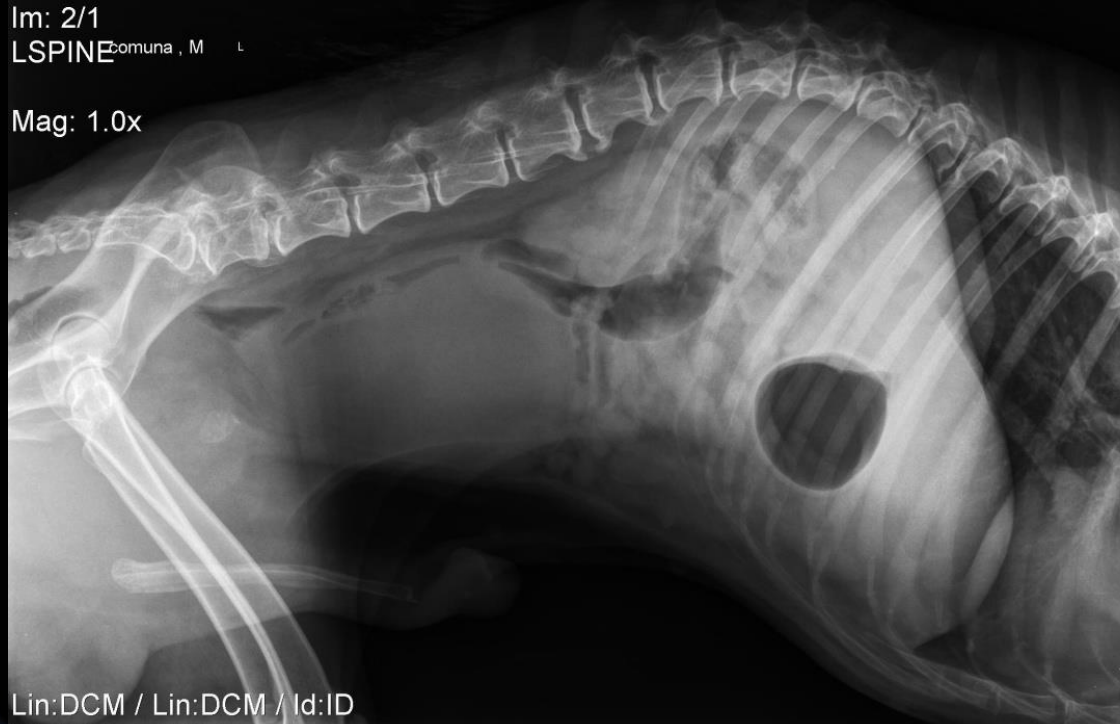Osteofitoză C2-C3, spondiloză toracală

PCREleva01  
Ex: S-GX7TEO6E.1  
Lateral  
C:  
Se: 2/3  
Im: 2/1  
LSPINE<sup>2</sup>omuna , M L

Facultatea de Medicina Veterinara

Acc:  
2012 Jan 09  
Acq Tm: 13:20:42

Mag: 1.0x



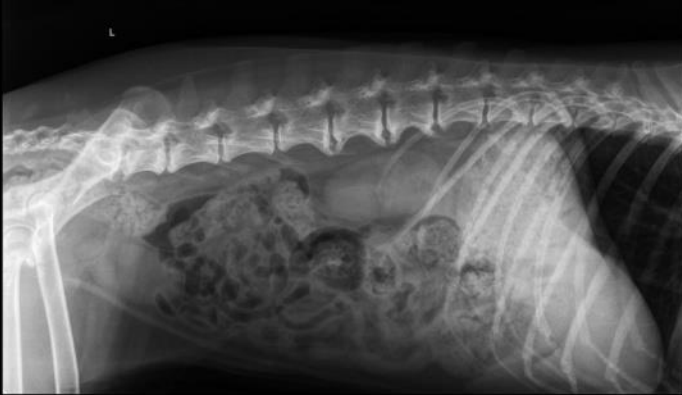Lin:DCM / Lin:DCM / Id:ID  
W:4095 L:2047

Osteofitoză toraco-lombară,  
Prostată mărită în volum,  
Retenție urinară

PCREleva01  
Ex: S-GW84BNFF.1  
Lateral  
C:  
Se: 1/4  
Im: 2/1  
LSPINE

Facultatea de Medicina Veterinara  
Acc:  
2011 Dec 15  
Acq Tm: 13:48:59

Mag: 0.8x

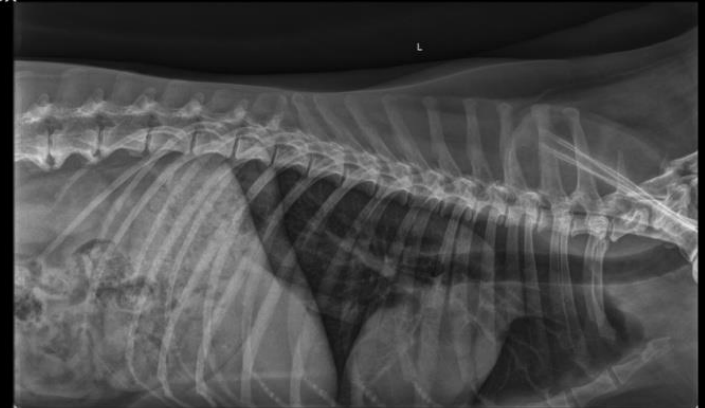

Lin:DCM / Lin:DCM / Id:ID  
W:4095 L:2047

PCREleva01  
Ex: S-GW84BNFF.1  
Lateral  
C:  
Se: 1/4  
Im: 2/1  
LSPINE

Facultatea de Medicina Veterinara  
Acc:  
2011 Dec 15  
Acq Tm: 13:51:15

Mag: 0.8x



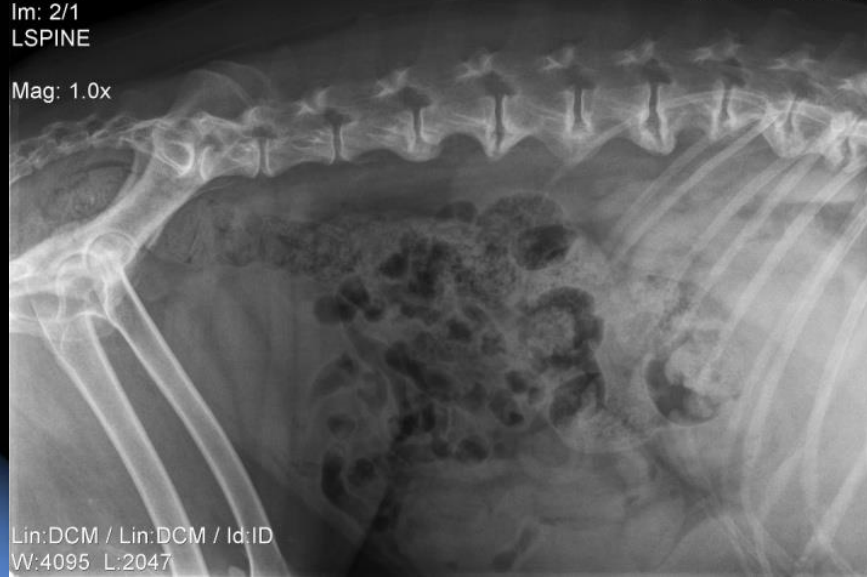Lin:DCM / Lin:DCM / Id:ID  
W:4095 L:2047

## Osteofitoză lombară

PCREleva01  
Ex: S-GXJA3D9S.1  
Lateral  
C:  
Se: 1/3  
Im: 2/1  
LSPINE

Facultatea de Medicina Veterinara  
O  
Acc:  
2012 Jan 17  
Acq Tm: 13:52:08

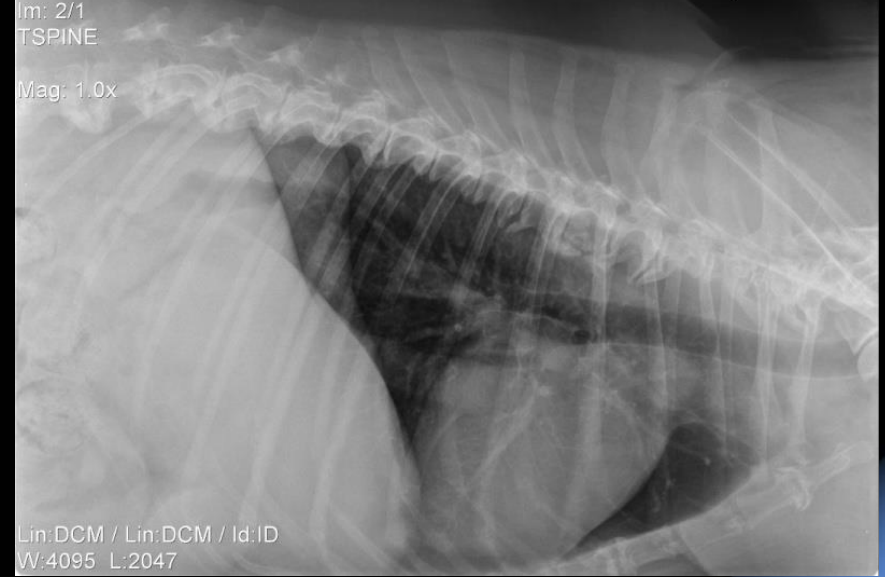Mag: 1.0x



PCREleva01  
Ex: S-GXJA3D9S.1  
Lateral  
C:  
Se: 1/3  
Im: 2/1  
TSPINE

Facultatea de Medicina Veterinara  
L  
Acc:  
2012 Jan 17  
Acq Tm: 13:55:06  
husky, 12 ani, M

Mag: 1.0x



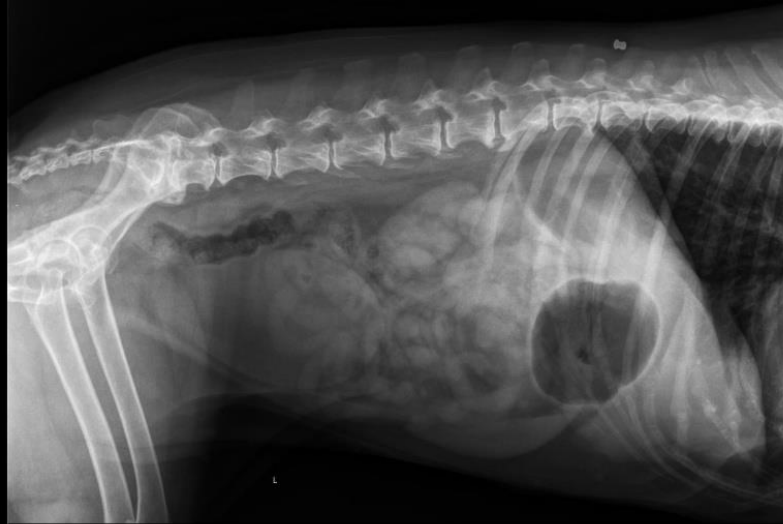
## Osteofitoză toraco-lombară

PCREleva01  
Ex: S-GW3Q3WET.1  
Lateral  
C:  
Se: 1/2  
Im: 2/1  
LSPINE

Facultatea de Medicina Veterinara

Acc:  
2011 Dec 12  
Acq Tm: 12:00:57

Mag: 0.7x



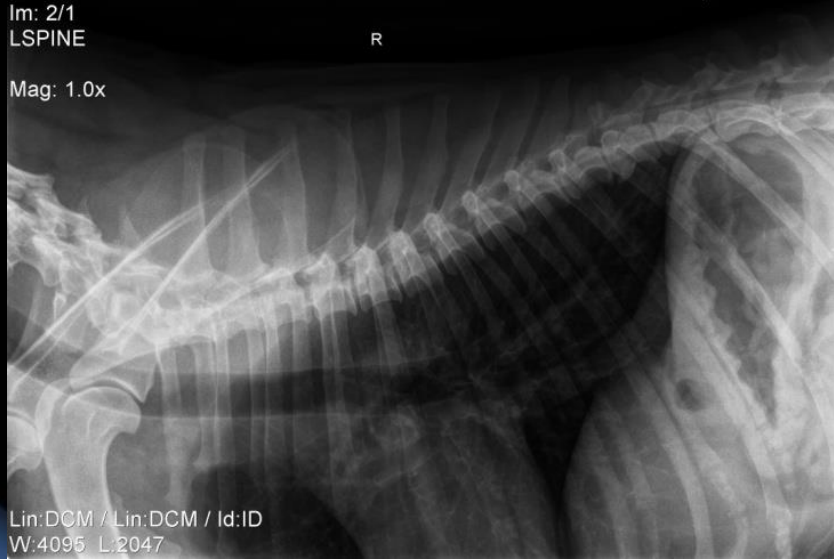Lin:DCM / Lin:DCM / Id:ID  
W:4095 L:2047

Osteofitoză lombo-sacrală,  
Corp metalic în musculatura dorsală

PCREleva01  
Ex: S-GXKJZ3NY.1  
Lateral  
C:  
Se: 2/3  
Im: 2/1  
LSPINE

Facultatea de Medicina Veterinara  
Acc:  
2012 Jan 18  
Acq Tm: 11:22:14

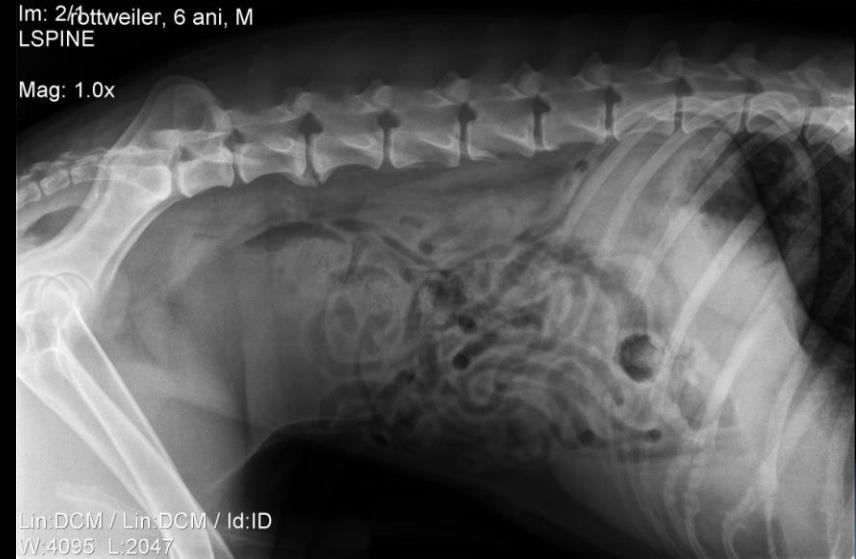Mag: 1.0x



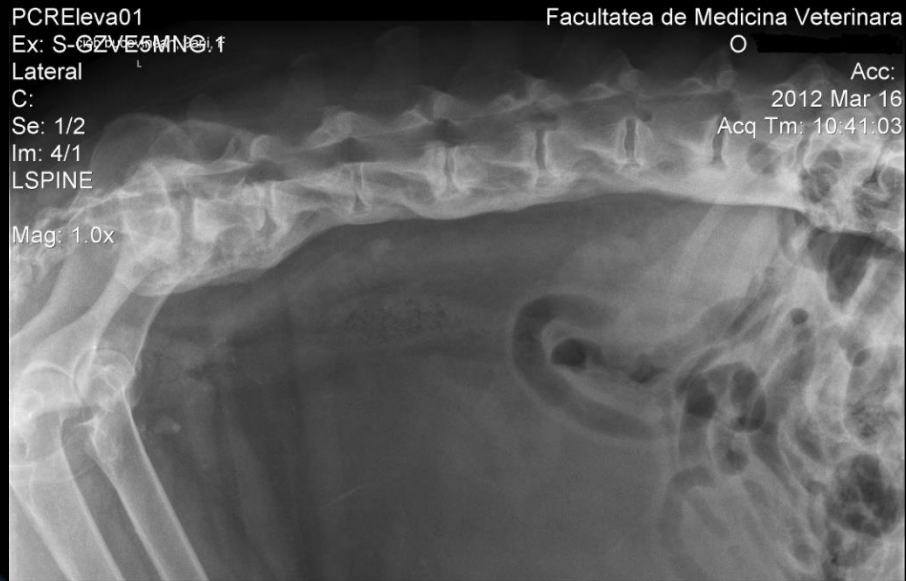PCREleva01  
Ex: S-GXKJZ3NY.1  
Lateral  
C:  
Se: 1/3  
Im: 2/rtweiler, 6 ani, M  
LSPINE

Facultatea de Medicina Veterinara  
Acc:  
2012 Jan 18  
Acq Tm: 11:16:25

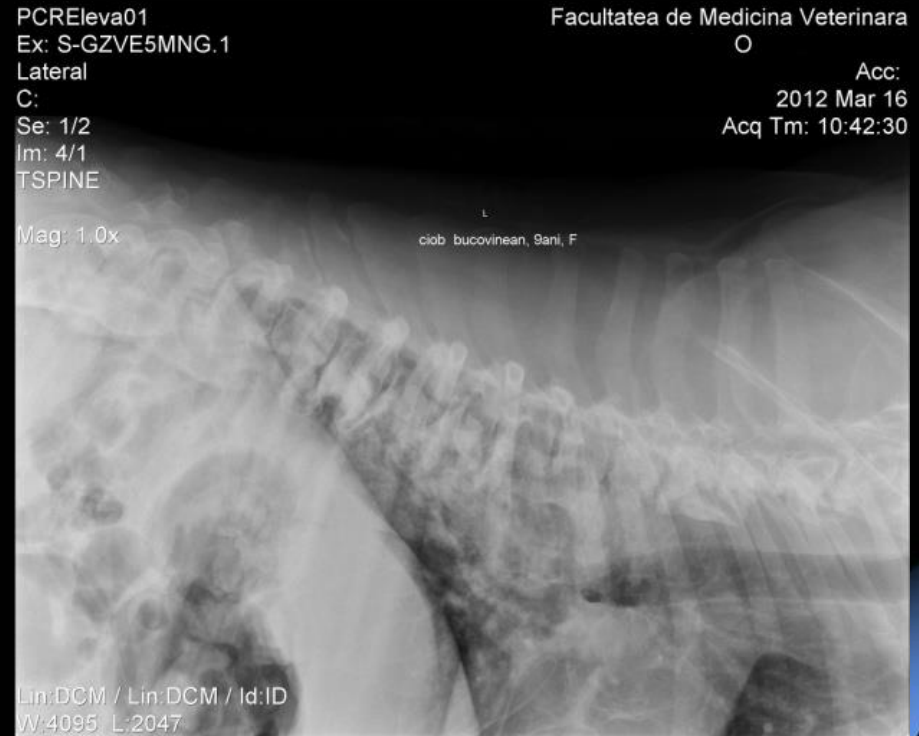Mag: 1.0x



## Osteofitoză L5-L6



Lin:DCM / Lin:DCM / Id:ID  
W:4095 L:2047



Lin:DCM / Lin:DCM / Id:ID  
W:4095 L:2047

## Osteofitoză toraco-lombară, Proces tumoral pulmonar

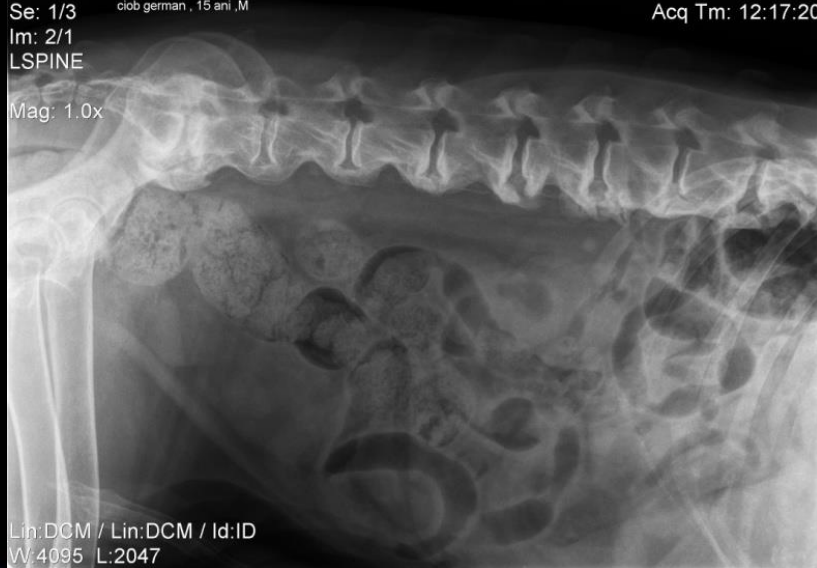

PCREleva01  
Ex: S-GZZRZZPI.1  
Lateral  
C:  
Se: 1/3 ciob german , 15 ani ,M  
Im: 2/1  
LSPINE

Facultatea de Medicina Veterinara  
Acc:  
2012 Mar 19  
Acq Tm: 12:17:20

Mag: 1.0x

Lin:DCM / Lin:DCM / Id:ID  
W:4095 L:2047

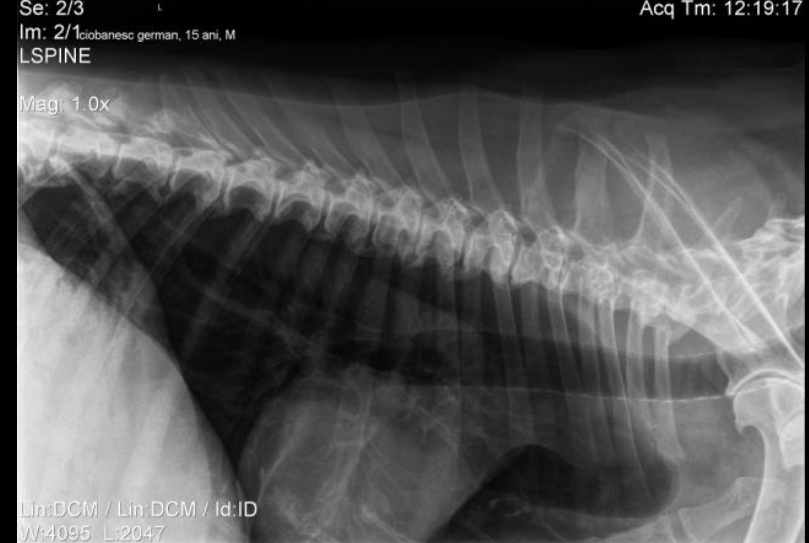

PCREleva01  
Ex: S-GZZRZZPI.1  
Lateral  
C:  
Se: 2/3  
Im: 2/1ciobanesc german, 15 ani, M  
LSPINE

Facultatea de Medicina Veterinara  
Acc:  
2012 Mar 19  
Acq Tm: 12:19:17

Mag: 1.0x

Lin:DCM / Lin:DCM / Id:ID  
W:4095 L:2047

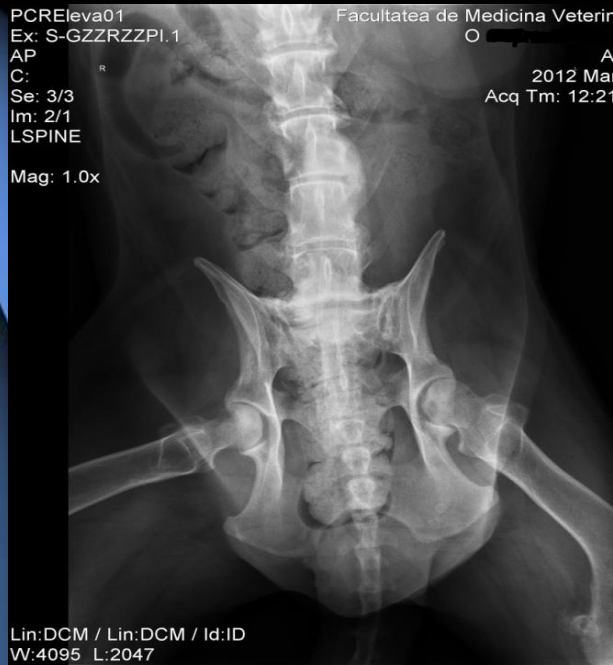

PCREleva01  
Ex: S-GZZRZZPI.1  
AP  
C:  
Se: 3/3  
Im: 2/1  
LSPINE

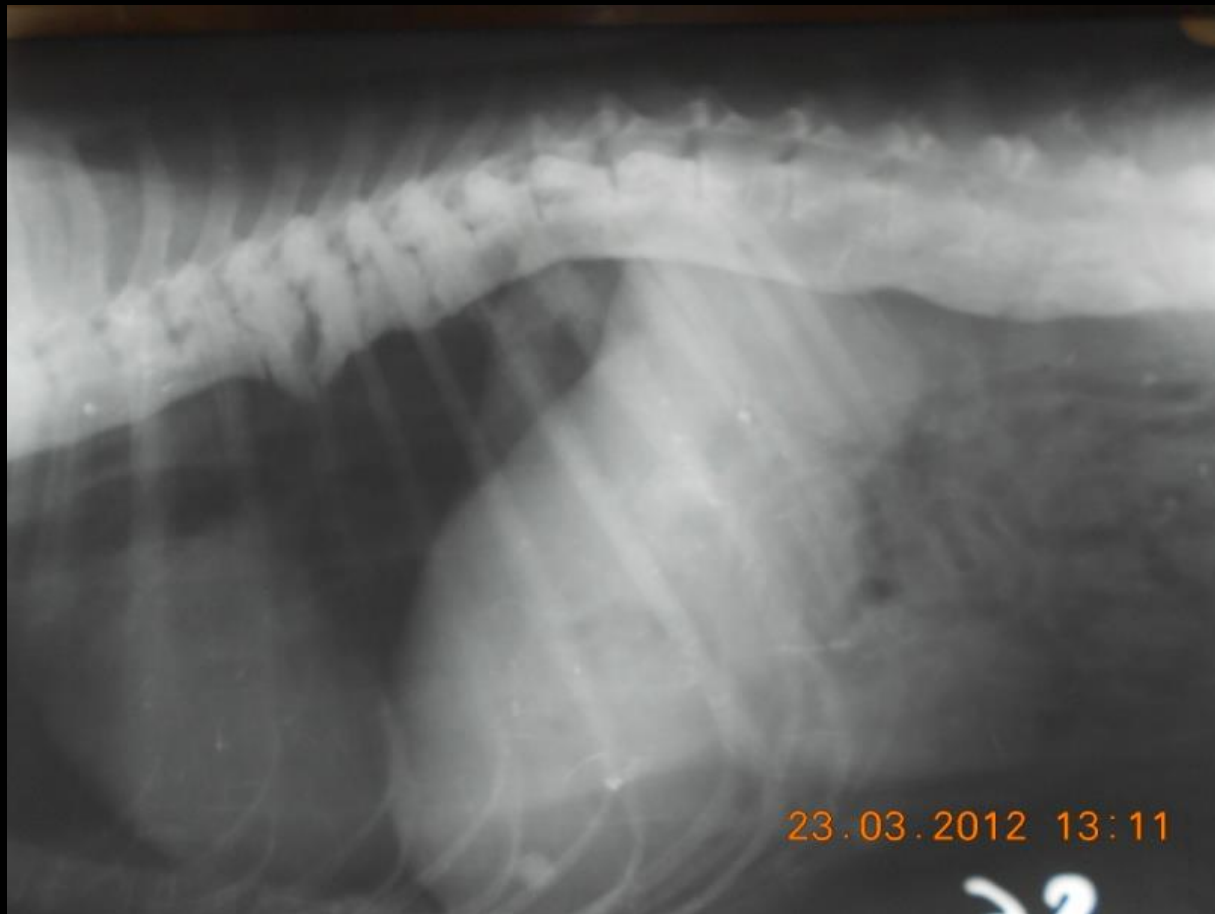Facultatea de Medicina Veterinara  
Acc:  
2012 Mar 19  
Acq Tm: 12:21:05

Mag: 1.0x

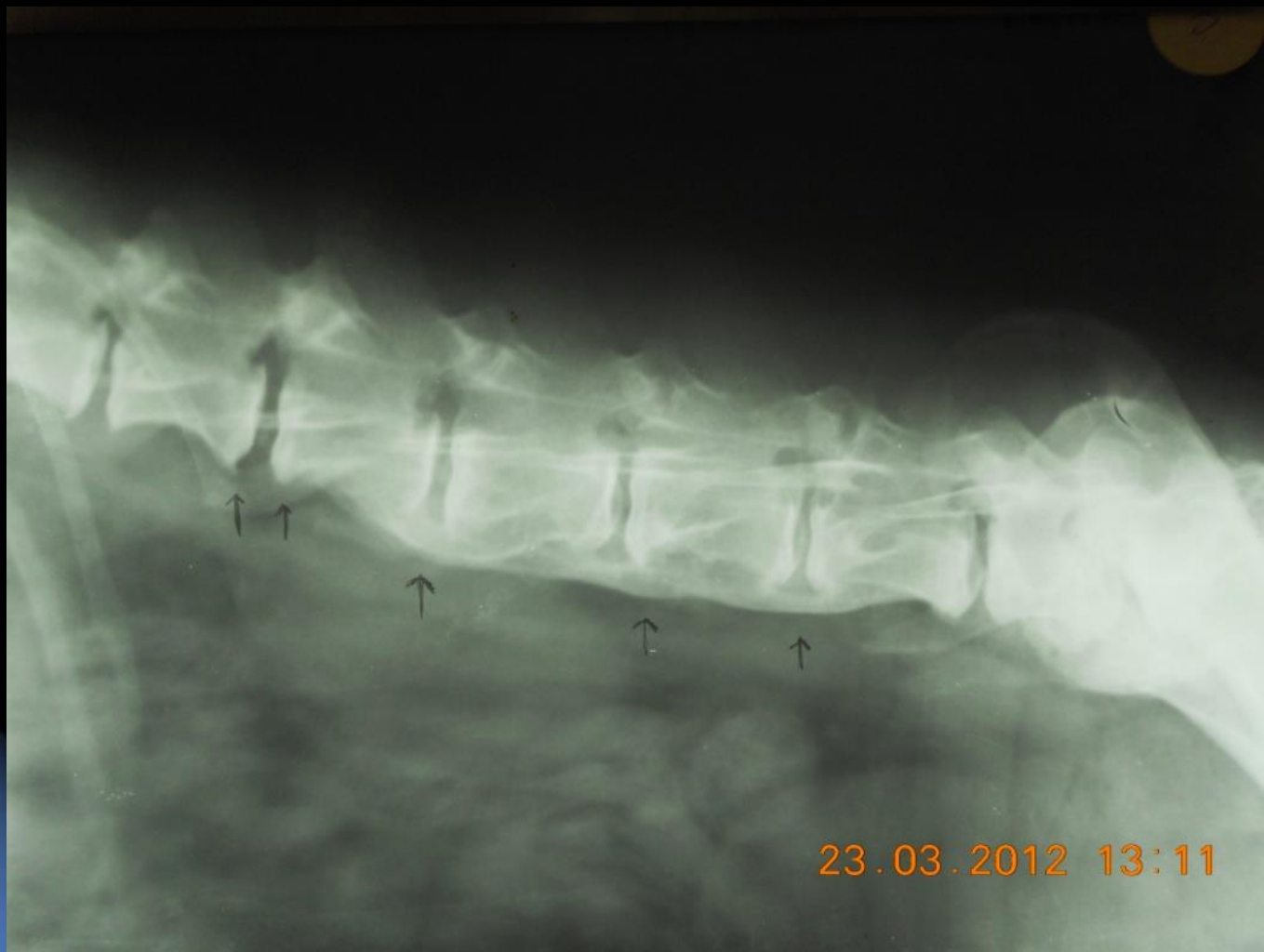
Lin:DCM / Lin:DCM / Id:ID  
W:4095 L:2047



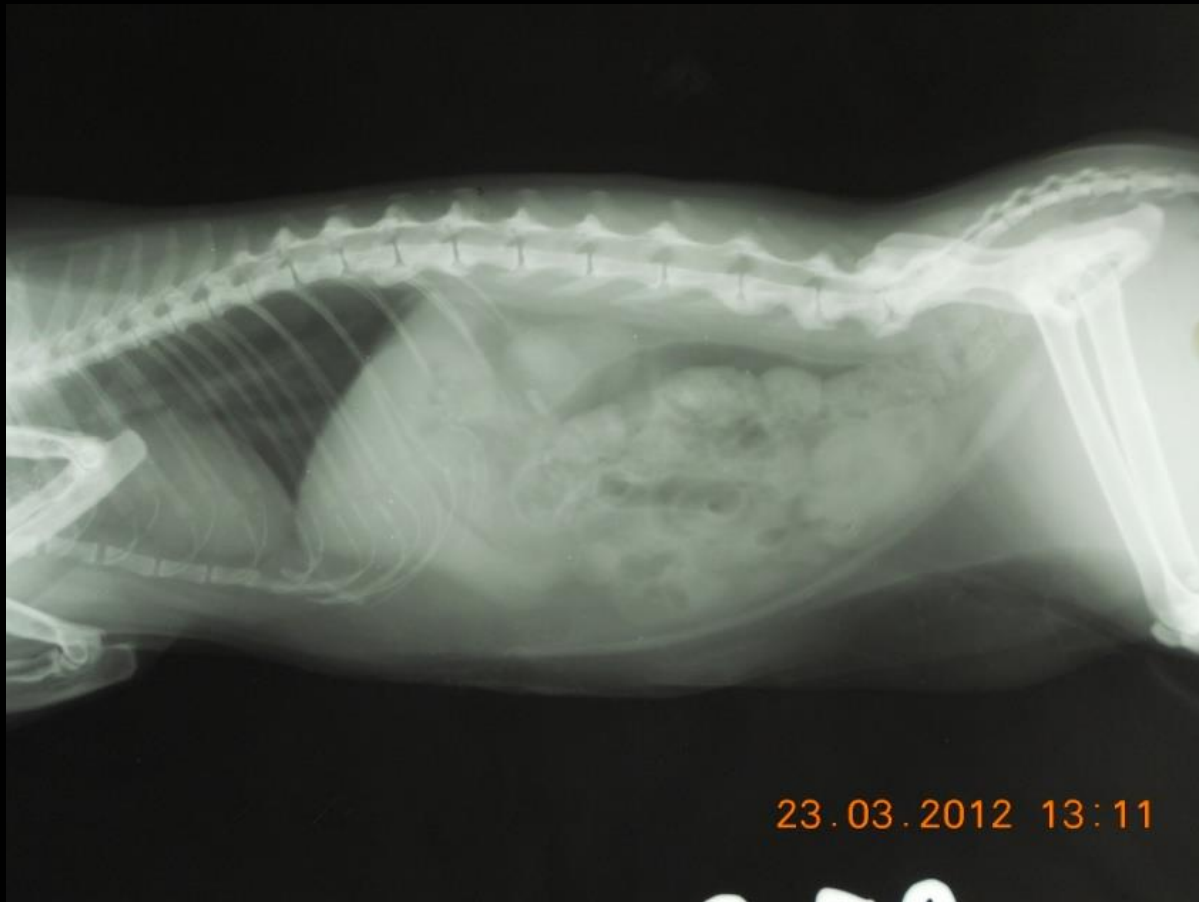## Osteofitoză toraco-lombară



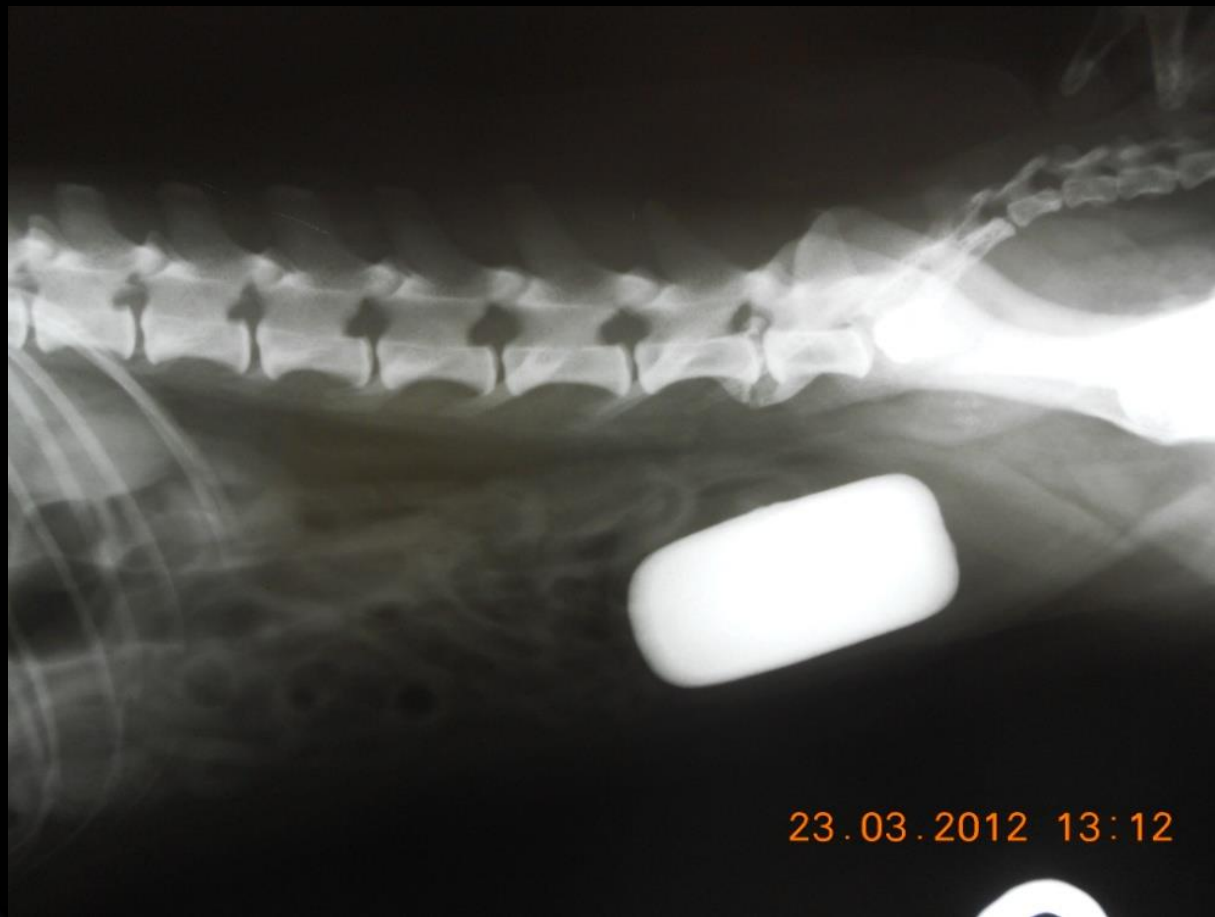Boxer, F, 4 ani – osteofitoză



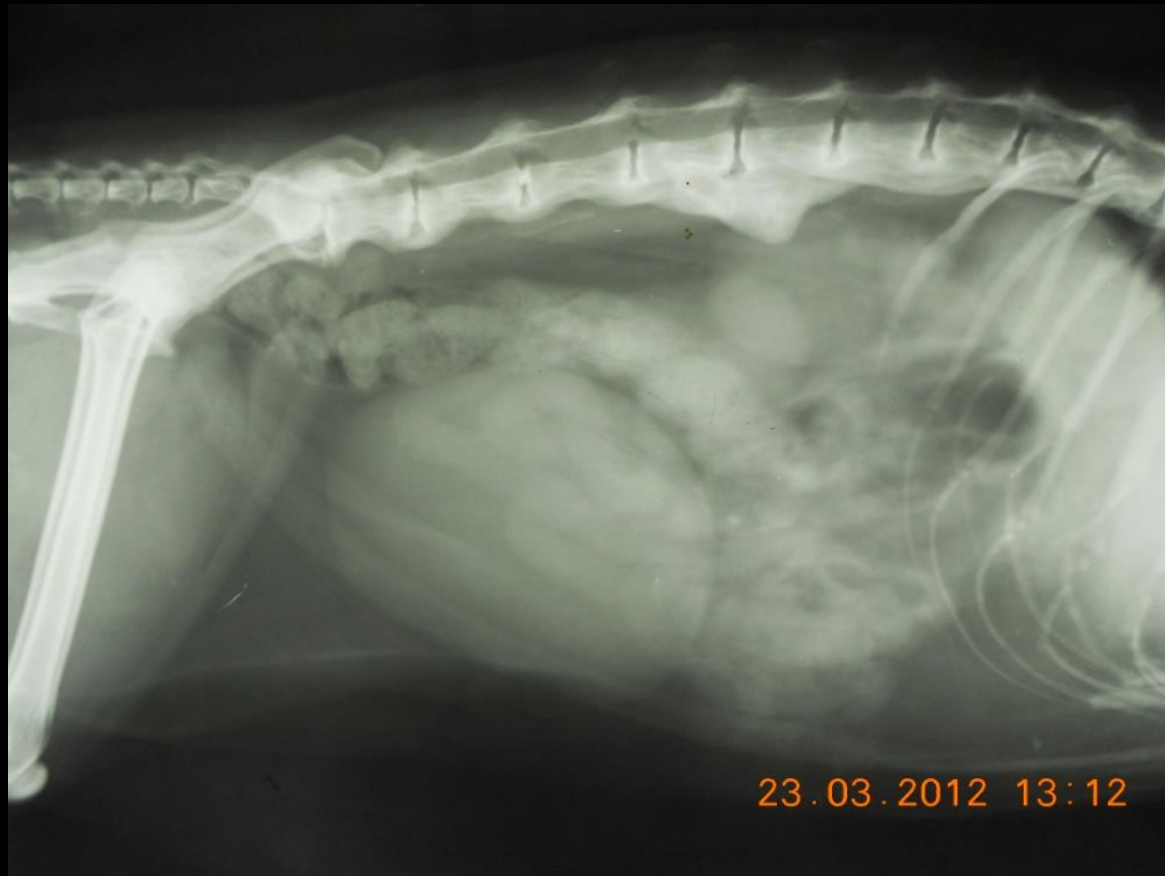Boxer 4 ani - osteofitoză



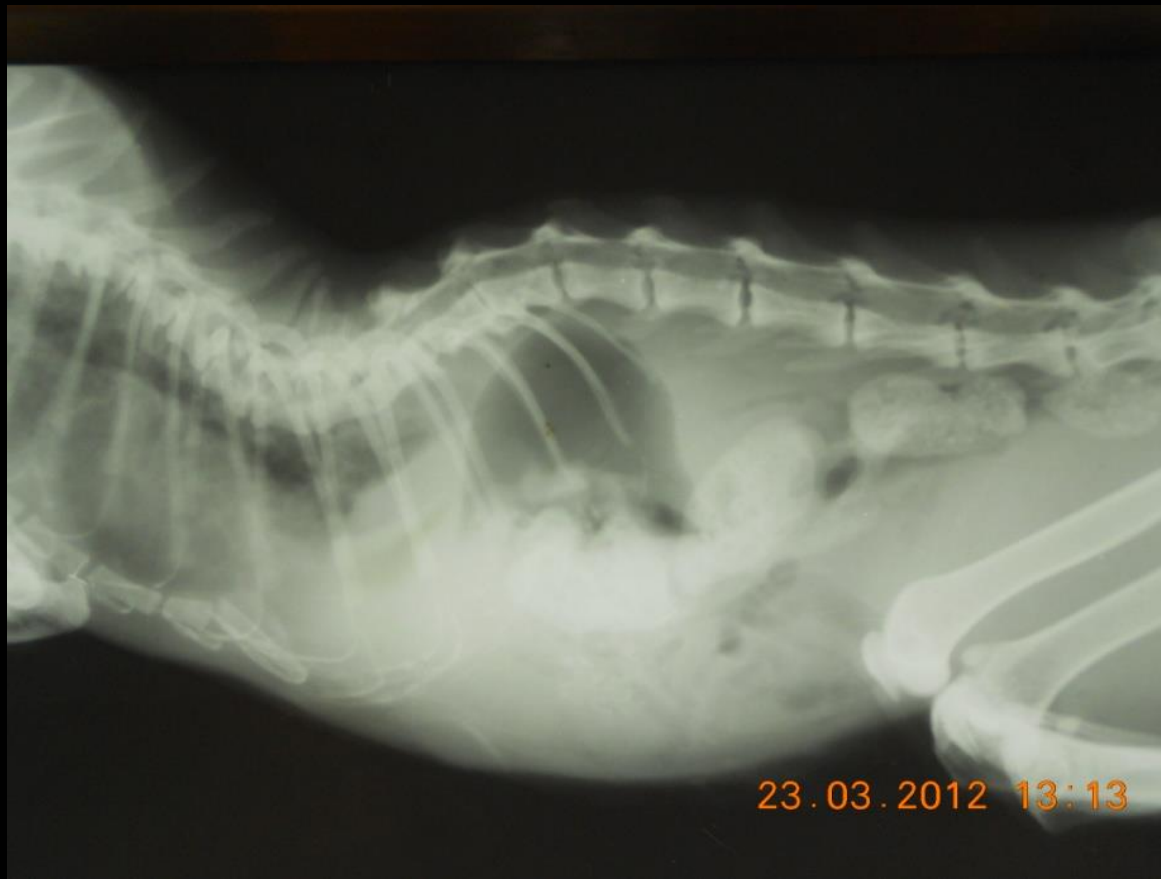Pisică 13 ani, M - osteofitoză



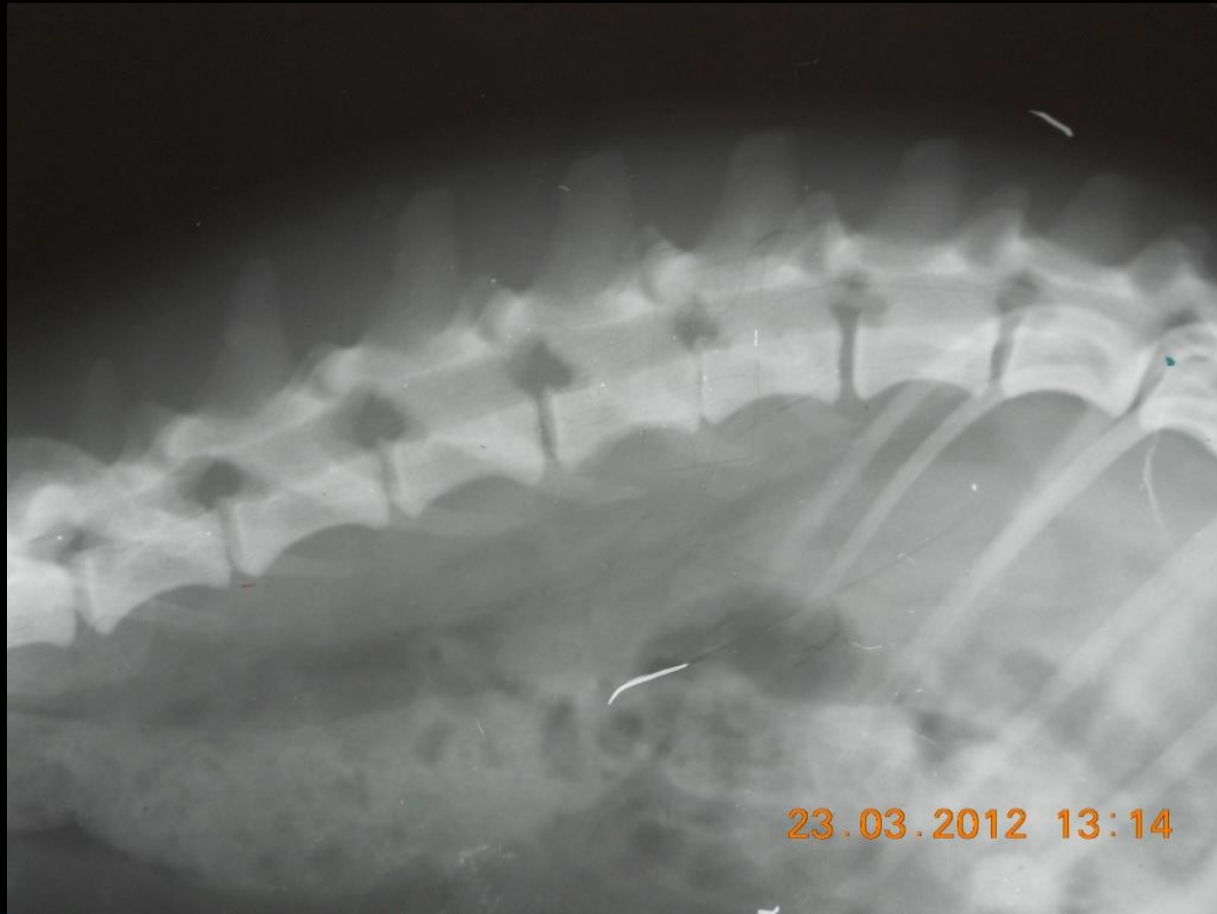Bichon, F, 6 ani – osteofitoză, litiază,  
hematurie



Osteofitoză

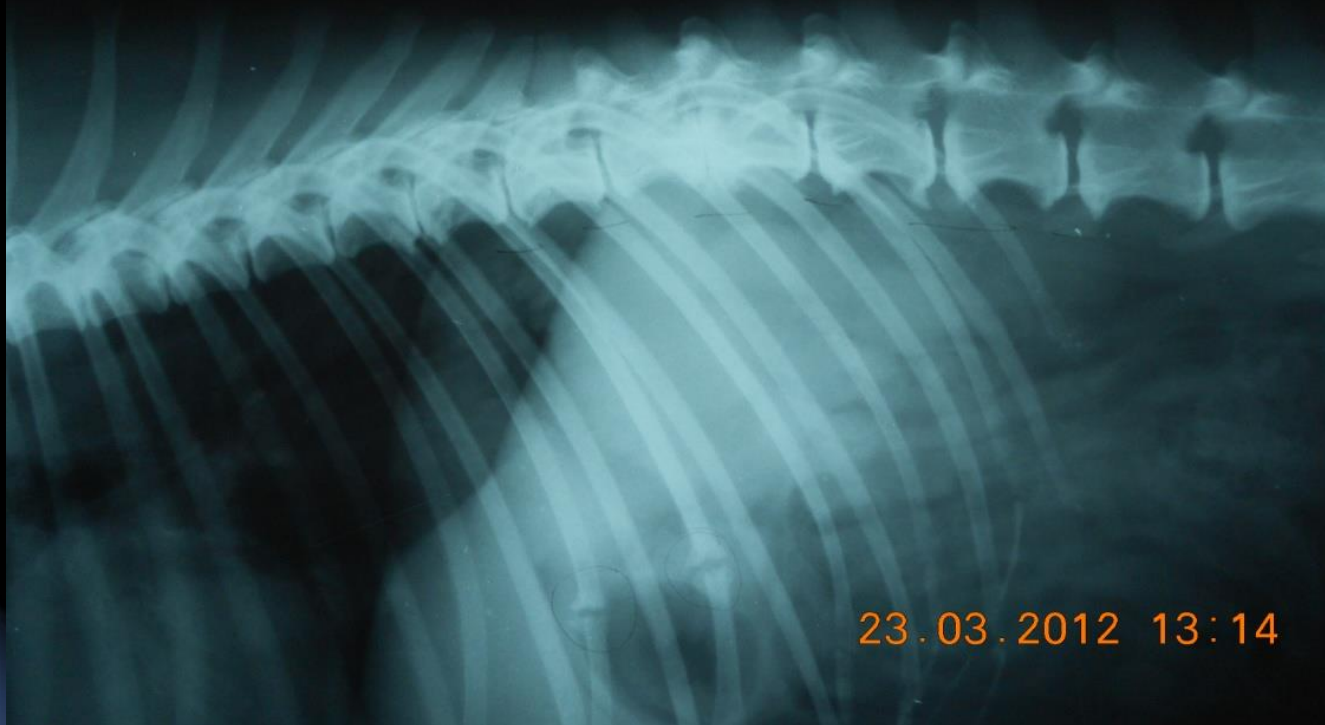


Pisică - scolioză



Tasare L2-L3





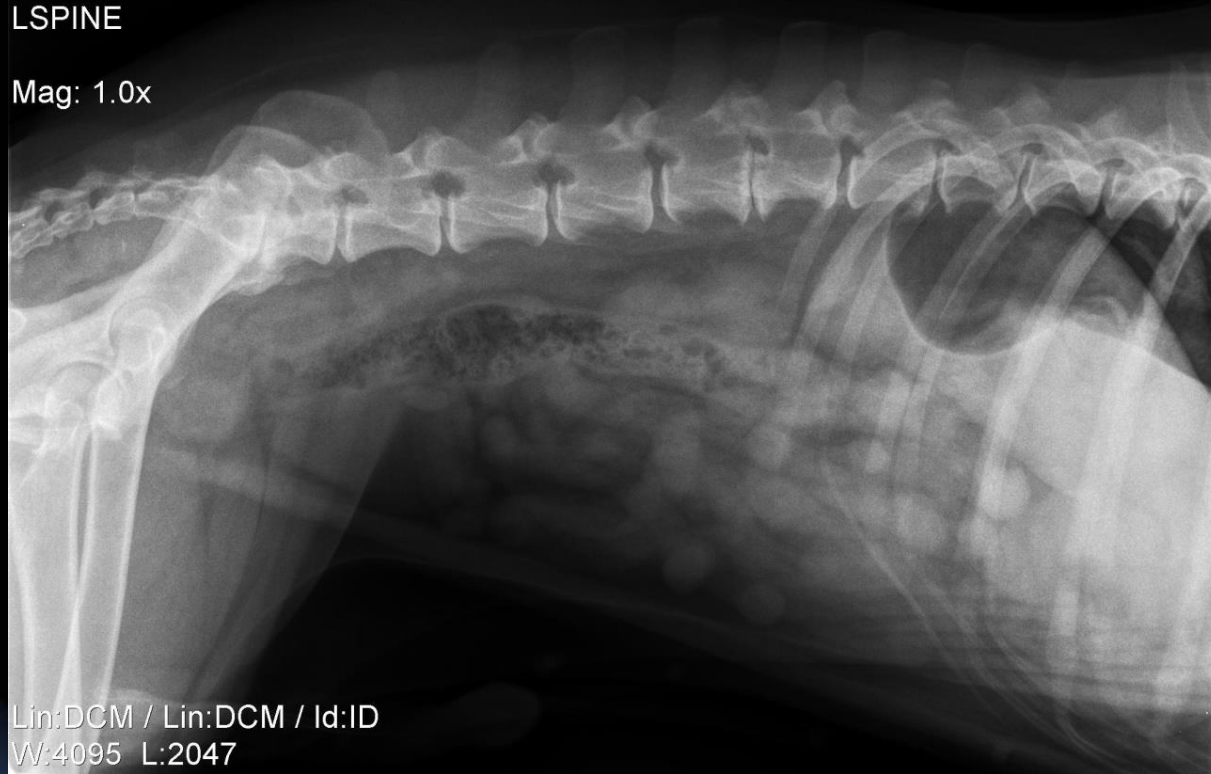Tasare T12-T13

PCREleva01  
Ex: S-GXC6AIUR.1  
Lateral  
C:  
Se: 1/2<sup>L</sup>  
Im: 4/1  
4/1 zla, 12 ani, M  
LSPINE

Facultatea de Medicina Veterinara

Acc:  
2012 Jan 12  
Acq Tm: 14:31:16

Mag: 1.0x



Tasare L2-L3, osteofitoză

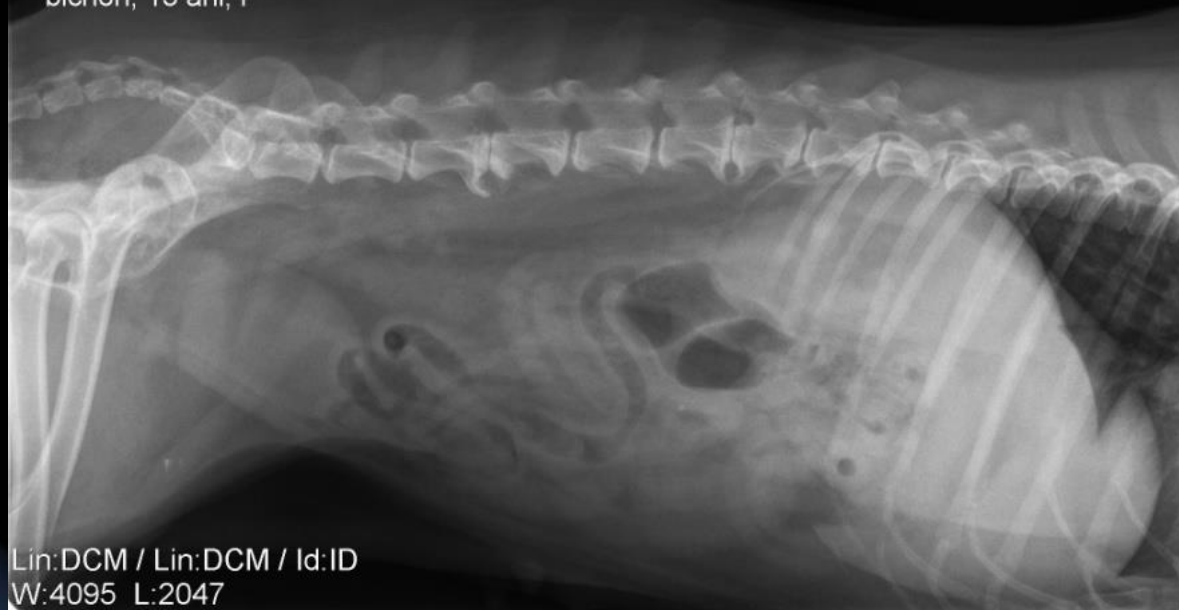PCREleva01  
Ex: S-GZSKP6Q7.1  
Lateral  
C:  
Se: 1/2  
Im: 2/1  
LSPINE

Facultatea de Medicina Veterinara

O

Acc:  
2012 Mar 14  
Acq Tm: 11:19:36

Mag: 1.0x  
bichon, 13 ani, F



Lin:DCM / Lin:DCM / Id:ID  
W:4095 L:2047

Osteofitoză și discopatie

PCREleva01  
Ex: S-GG9GK3B0.1  
Lateral  
C:  
Se: 1/1  
Im: 2/1  
LSPINE

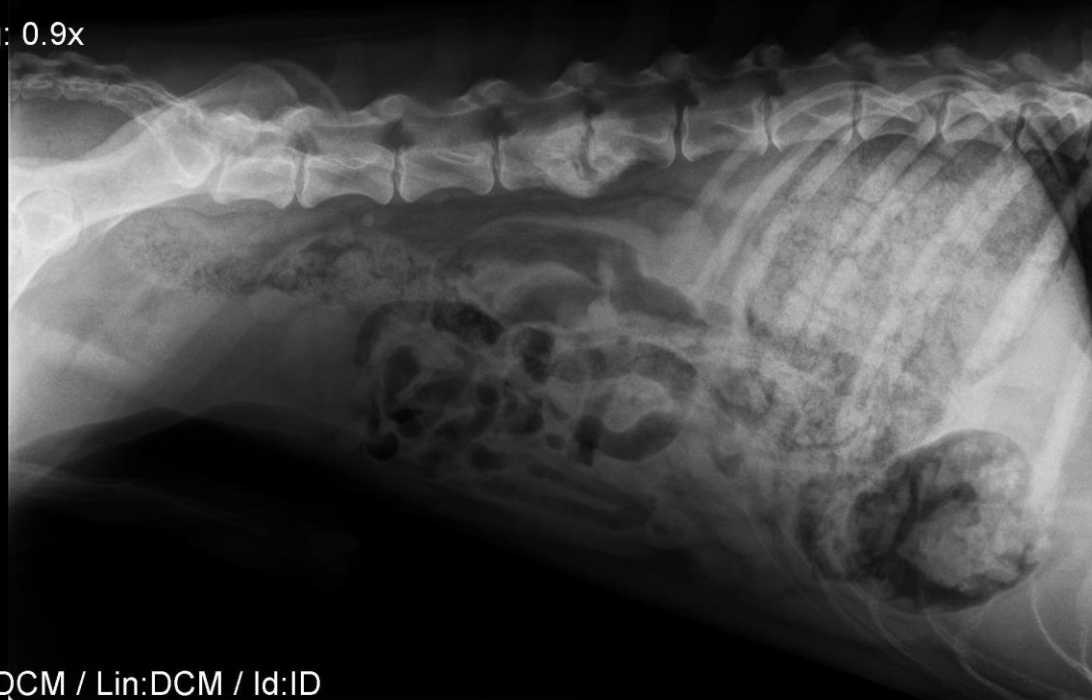...ltatea de Medicina Veterinara Bucuresti

○

Acc:  
20 Nov 08  
Acq Tm: 09:40:17

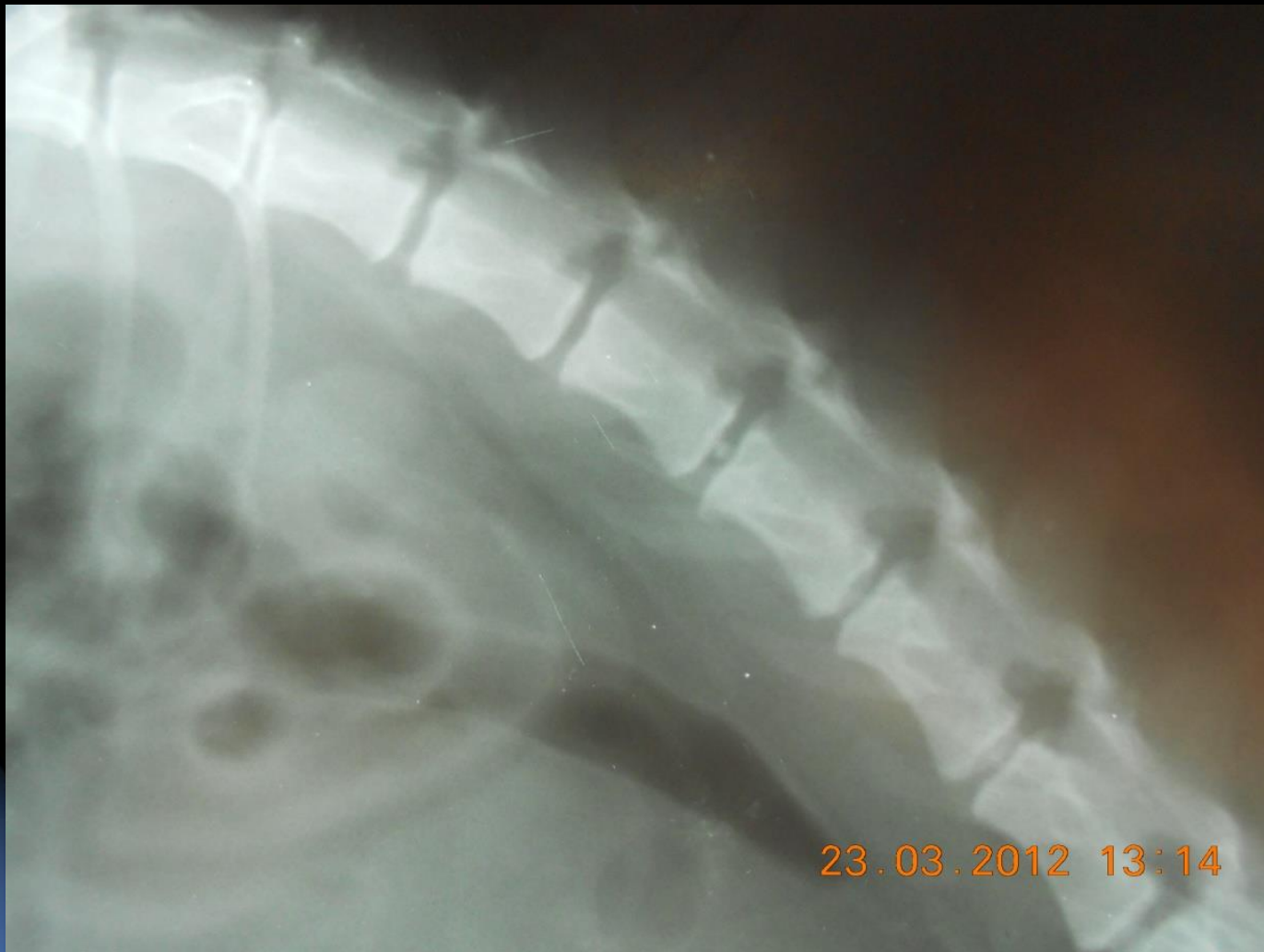L brack , 2 ani , M

Mag: 0.9x



Lin:DCM / Lin:DCM / Id:ID  
W:4325 L:2200

Osteofitoză, discospondiloză L3-L4

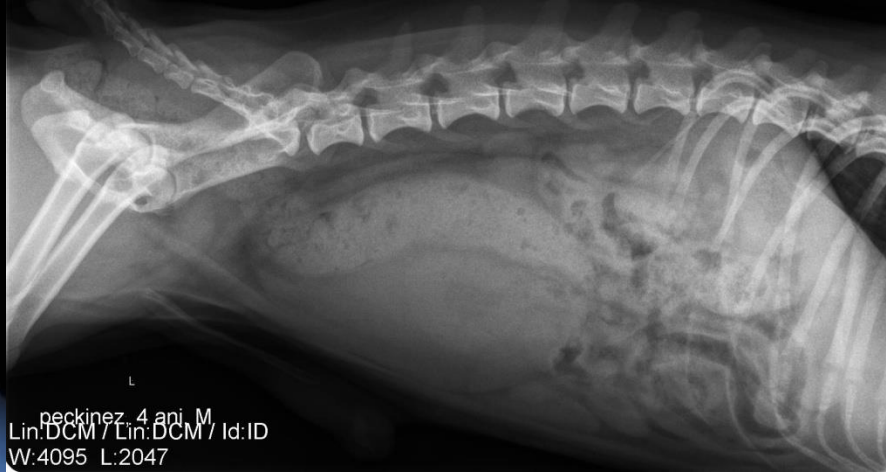

Calcifiere/Osificare discală –L3-L4

PCREleva01  
Ex: S-GXAIRD.L1  
Lateral  
C:  
Se: 1/2  
Im: 2/1  
LSPINE

Facultatea de Medicina Veterinara  
Acc:  
2012 Jan 11  
Acq Tm: 10:46:17

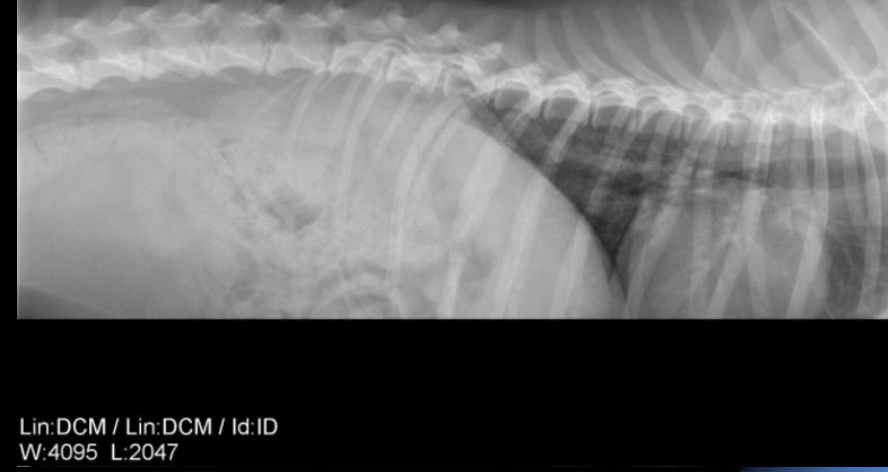
Mag: 1.0x



PCREleva01  
Ex: S-GXAIRD.L1  
Lateral  
C:  
Se: 1/2  
Im: 2/1  
TSPINE

Facultatea de Medicina Veterinara  
O  
Acc:  
2012 Jan 11  
Acq Tm: 10:48:54

Mag: 1.0x



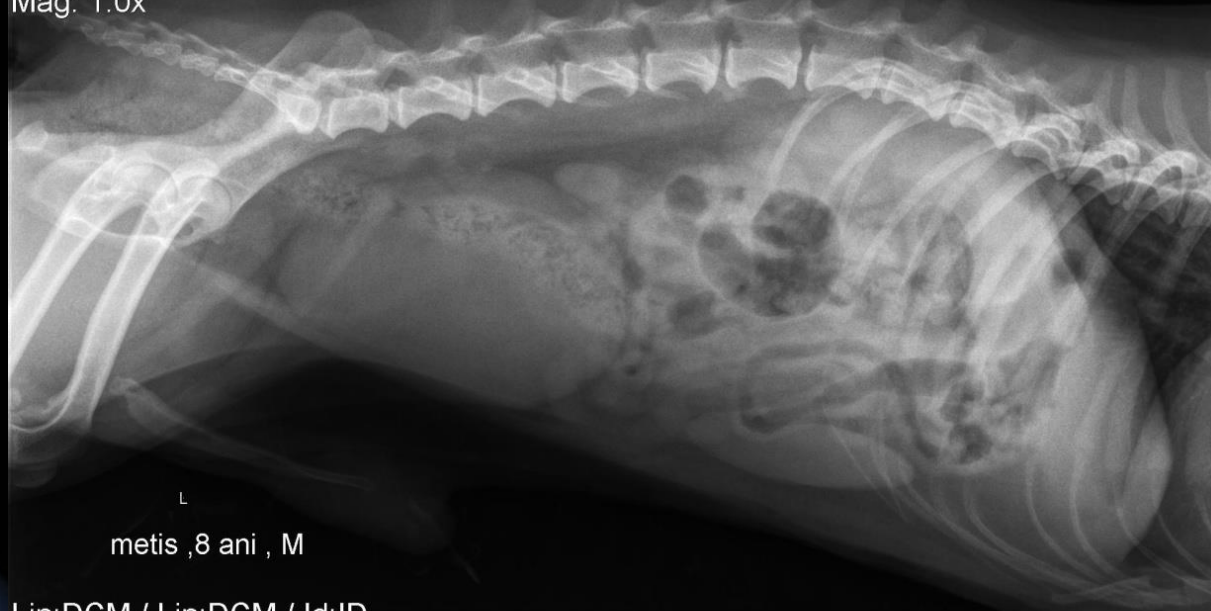Calcifieri/osificări discale: T11-T12, L5-L6

PCREleva01  
Ex: S-GXHRRXM.1  
Lateral  
C:  
Se: 1/2  
Im: 2/1  
LSPINE

Facultatea de Medicina Veterinara

Acc:  
2012 Jan 16  
Acq Tm: 12:30:41

Mag: 1.0x



L  
metis ,8 ani , M

Lin:DCM / Lin:DCM / Id:ID  
W:4095 L:2047

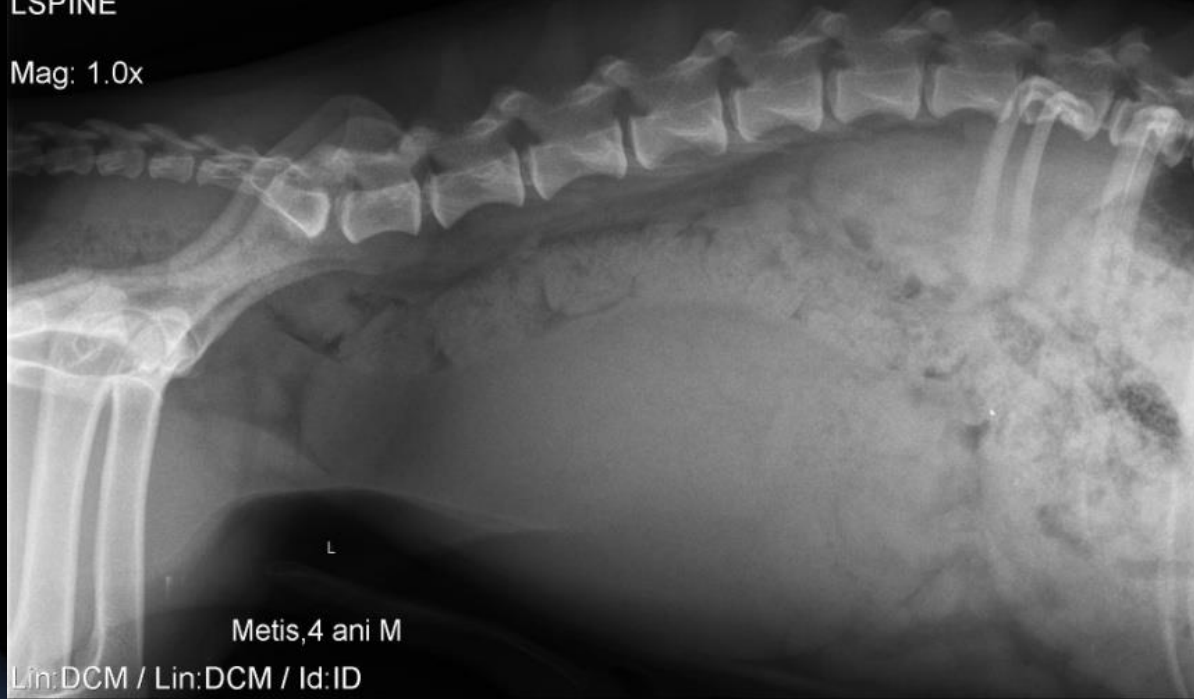
Calcifiere/Osificare discală L6-L7

PCREleva01  
Ex: S-GZA5DZJI.1  
Lateral  
C:  
Se: 2/1  
Im: 2/1  
LSPINE

Facultatea de Medicina Veterinara

Acc:  
2012 Mar 01  
Acq Tm: 13:54:11

Mag: 1.0x

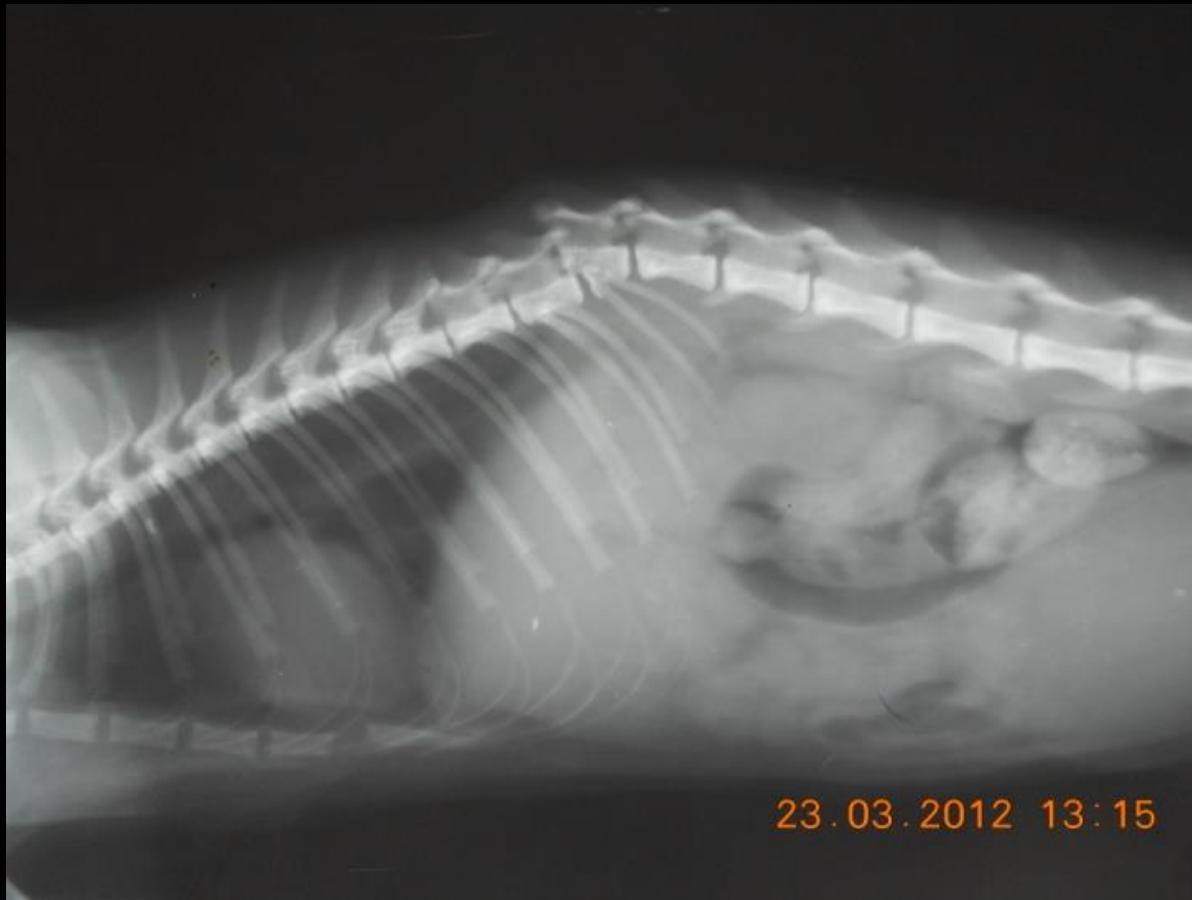

Metis, 4 ani M

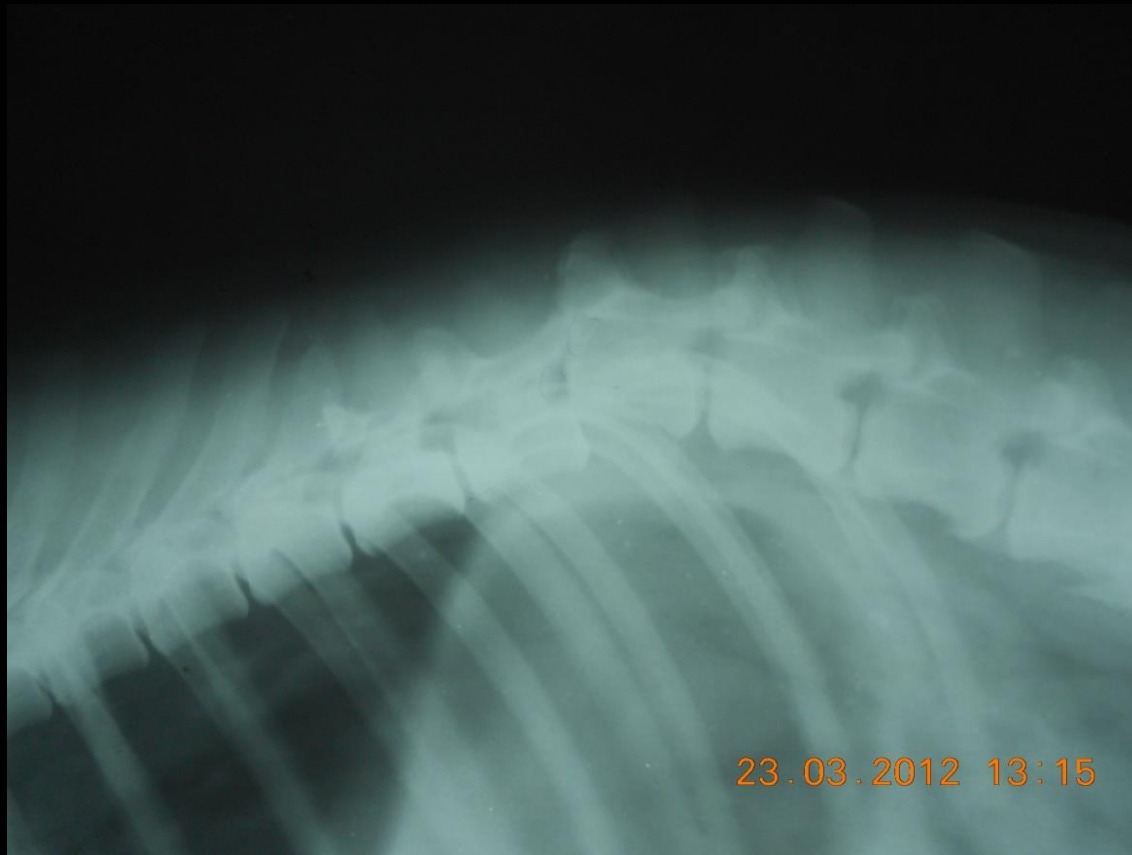
Lin:DCM / Lin:DCM / Id:ID  
W:4095 L:2047

Calcifieri discale L5-L6-L7,  
Retenție urinară

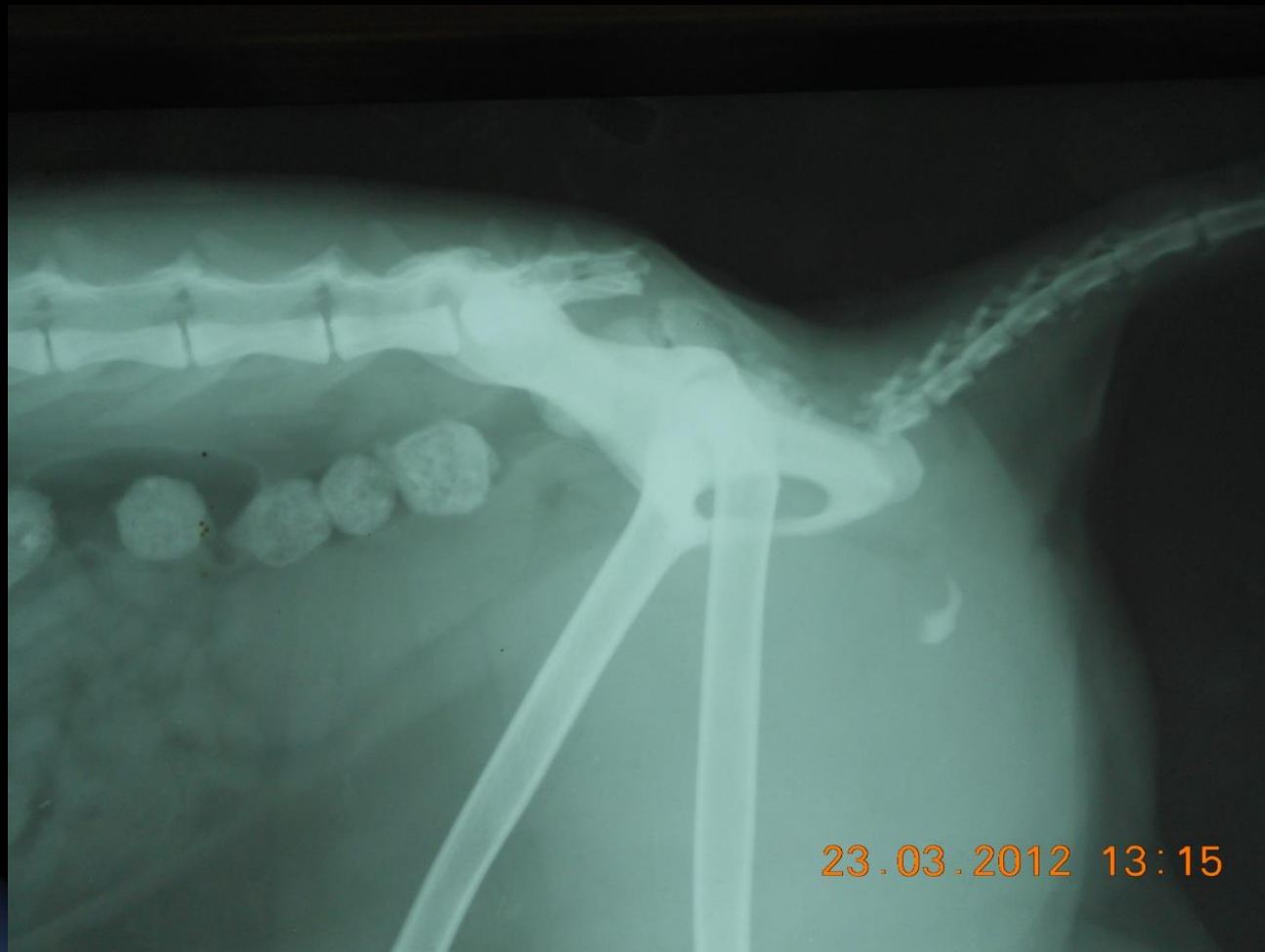




Pisică – fractură T13

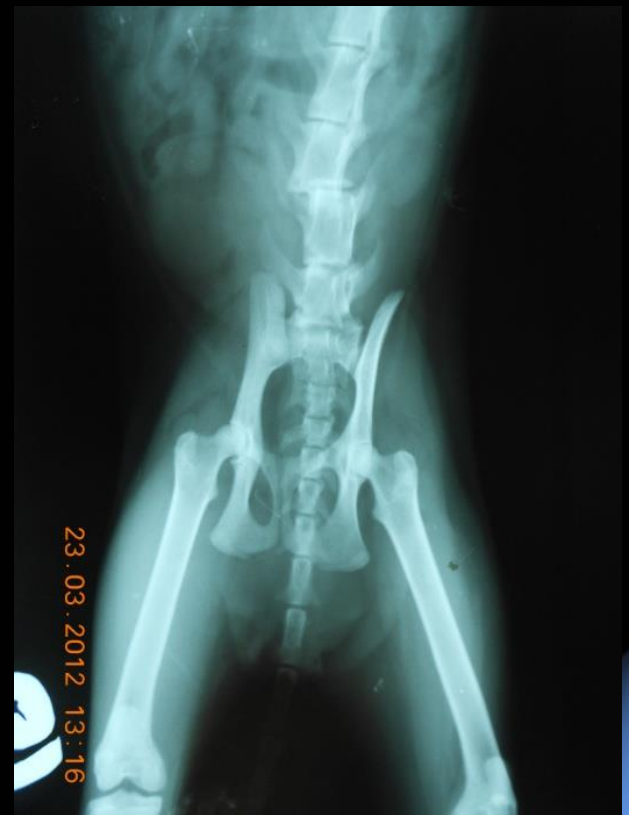
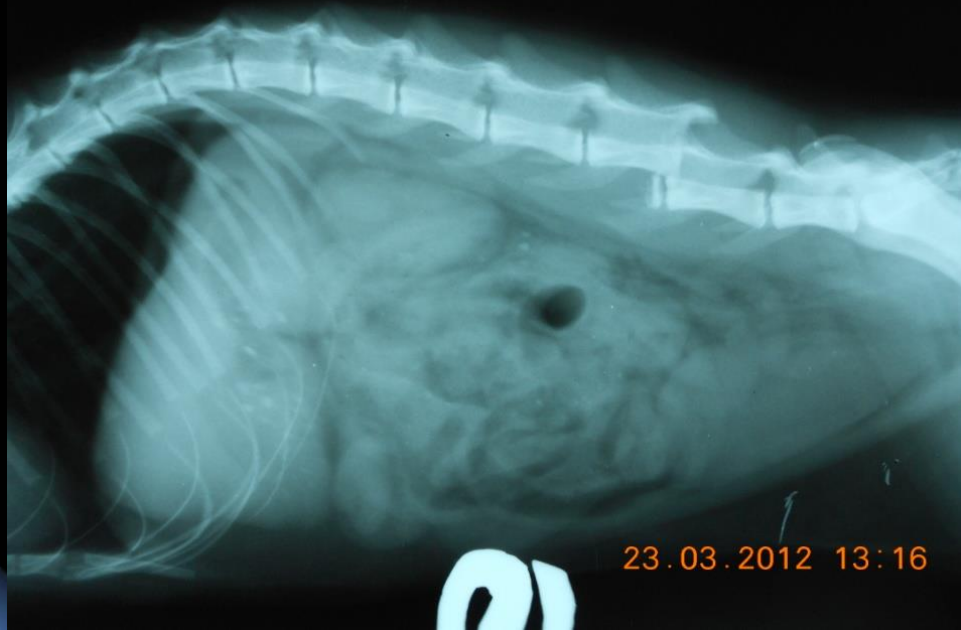
Fractură cu deplasare T13-L1

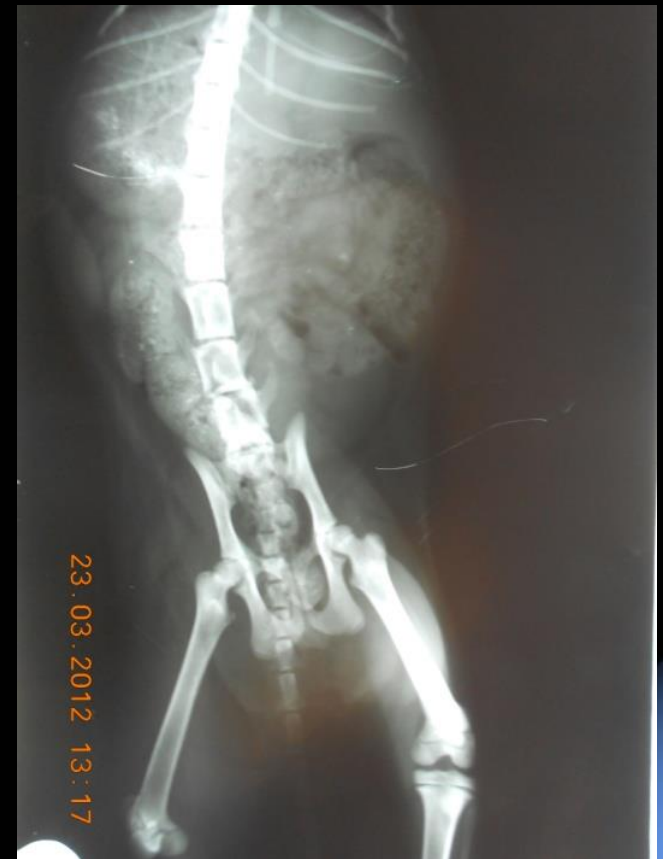
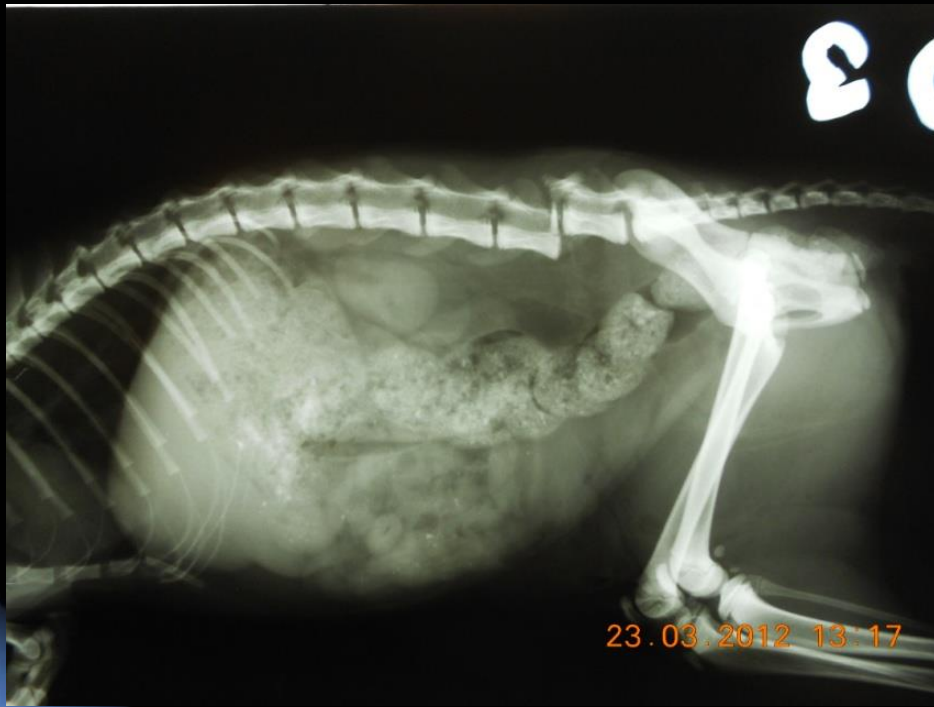
23.03.2012 13:15

Fractură coccigienă



Farctură L6-L7



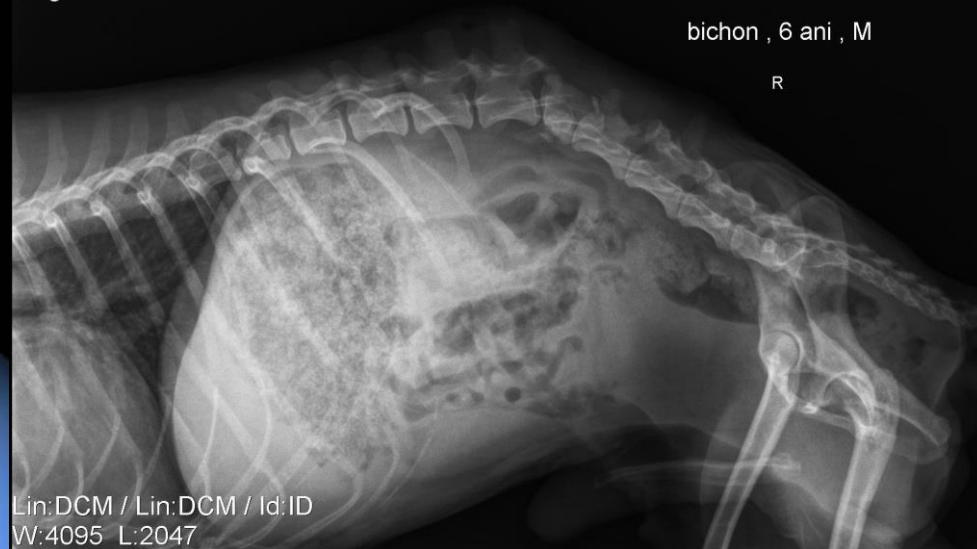Pisică - fractură L5-L6

PCREleva01  
Ex: S-GX0QOMX1.1  
Lateral  
C:  
Se: 1/2  
Im: 4/1  
LSPINE

Facultatea de Medicina Veterinara

Acc:  
2012 Jan 04  
Acq Tm: 14:28:33

Mag: 1.0x

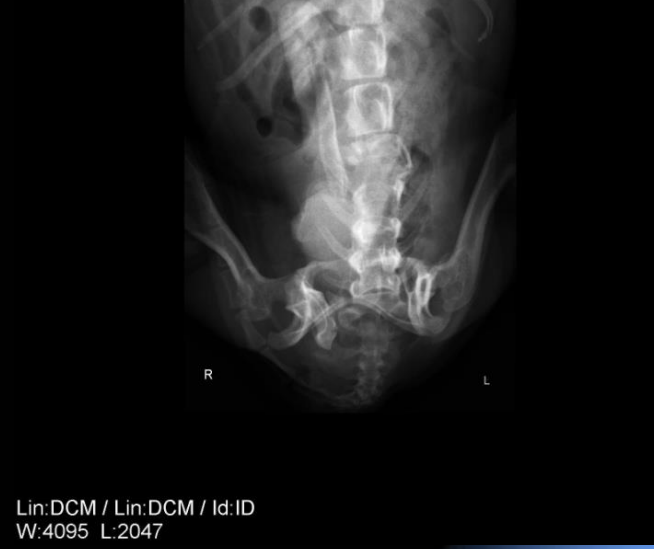

PCREleva01  
Ex: S-GX0QOMX1.1  
AP  
C:  
Se: 2/2  
Im: 2/1  
LSPINE

Facultatea de Medicina Veterinara

Acc:  
2012 Jan 04  
Acq Tm: 14:49:31

Mag: 1.0x



Fractură corp vertebral- L3

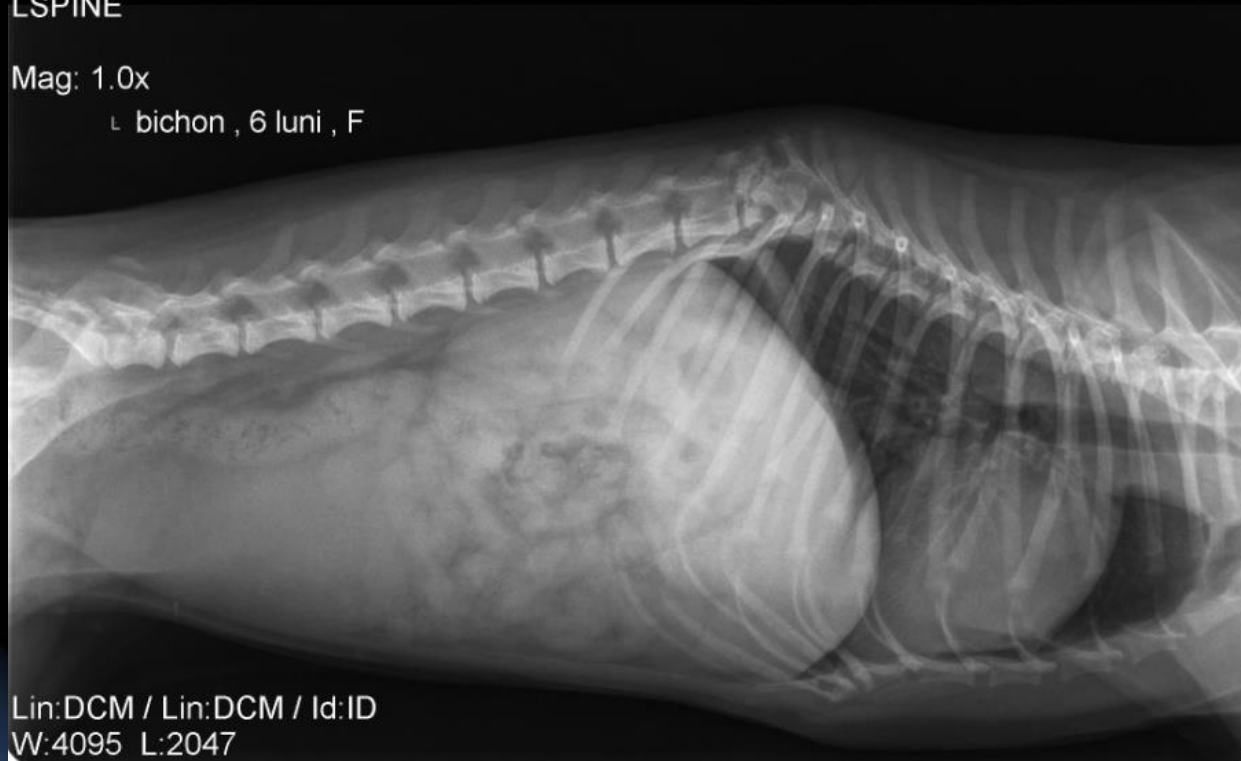
PCREleva01  
Ex: S-GXHQIEAB.1  
Lateral  
C:  
Se: 2/2  
Im: 2/1  
LSPINE

Facultatea de Medicina Veterinara

Acc:  
2012 Jan 16  
Acq Tm: 11:58:03

Mag: 1.0x

L bichon , 6 luni , F



Lin:DCM / Lin:DCM / Id:ID  
W:4095 L:2047

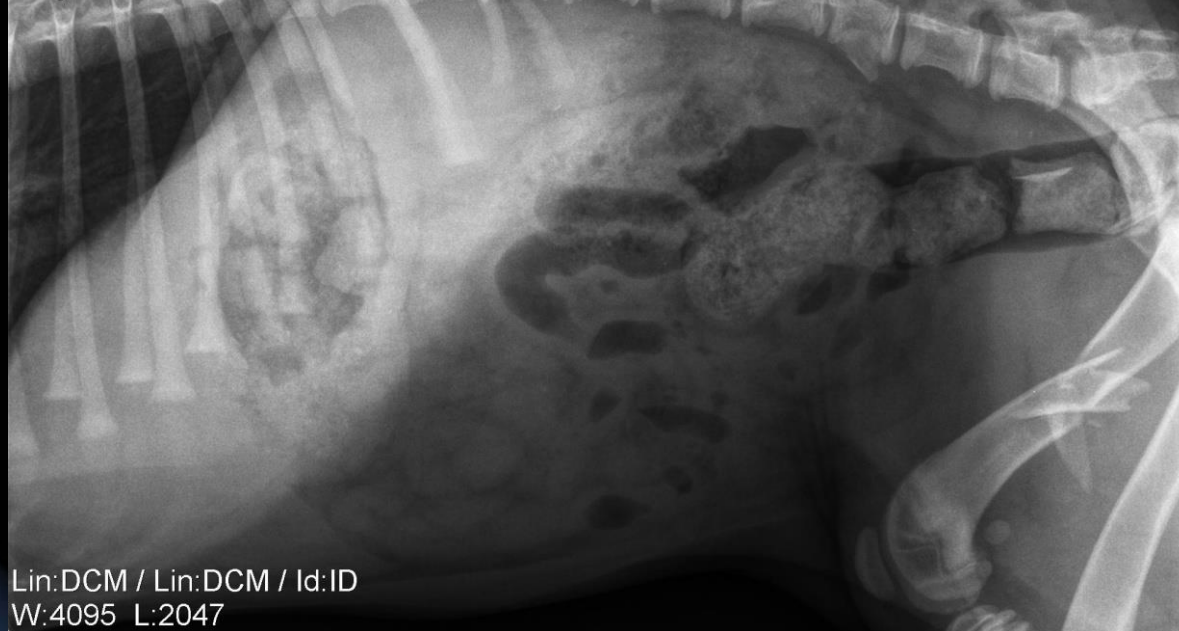
Fractură: T11

PCREleva01  
Ex: S-GWZ4NDAZ.1  
Lateral  
C:  
Se: 1/3  
Im: 2/1  
LSPINE

Facultatea de Medicina Veterinara

Acc:  
2012 Jan 03  
Acq Tm: 11:28:51

Mag: 1.0x



Lin:DCM / Lin:DCM / Id:ID  
W:4095 L:2047

Fractură corp vertebral L5,  
Fractură femur drept



PCREleva01  
Ex: S-GZR71042.1  
Lateral  
C:  
Se: 1/1  
Im: 2/1  
LSPINE

Facultatea de Medicina Veterinara

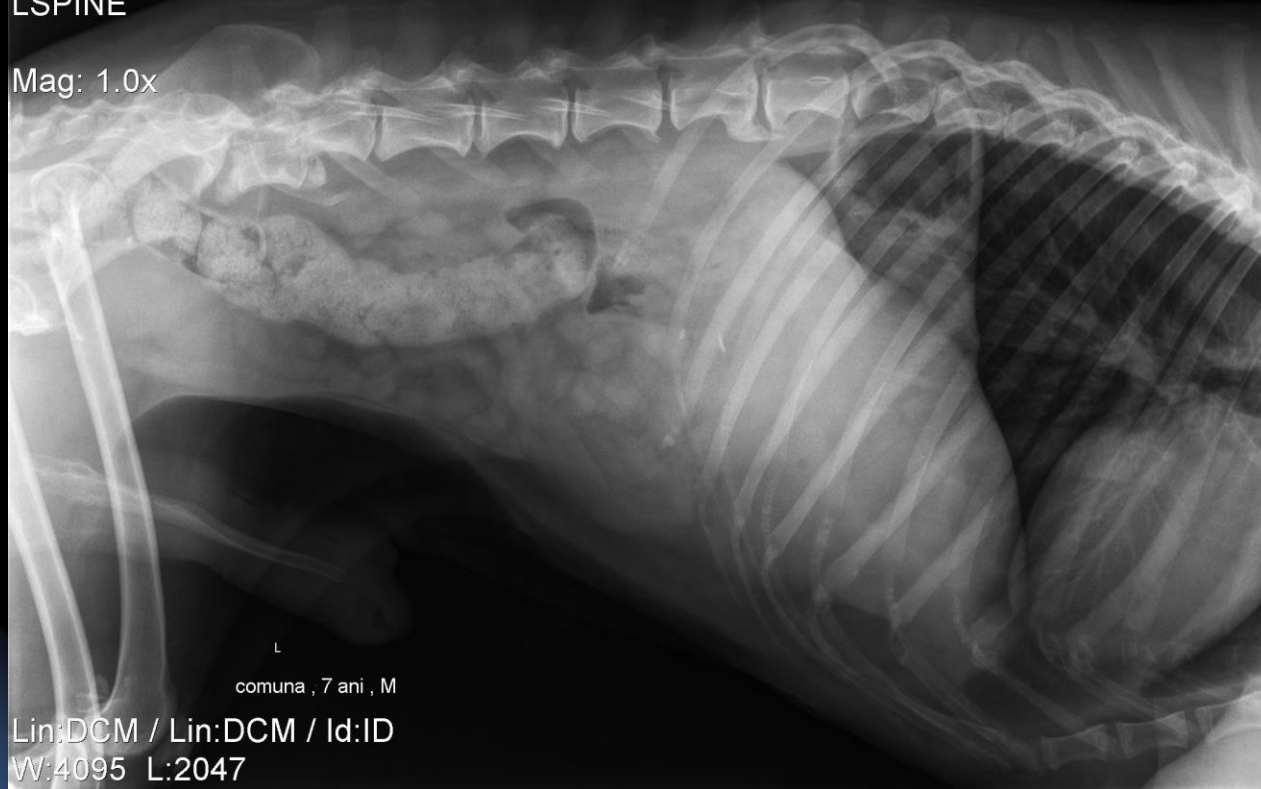
O

Acc:

2012 Mar 13

Acq Tm: 12:07:39

Mag: 1.0x



L  
comuna, 7 ani, M  
Lin:DCM / Lin:DCM / Id:ID  
W:4095 L:2047

Fractură L7, osteofitoză

PCREleva01  
Ex: S-GXANKA6T.1  
Lateral  
C:  
Se: 1/1  
Im: 2/1  
LSPINE

Facultatea de Medicina Veterinara

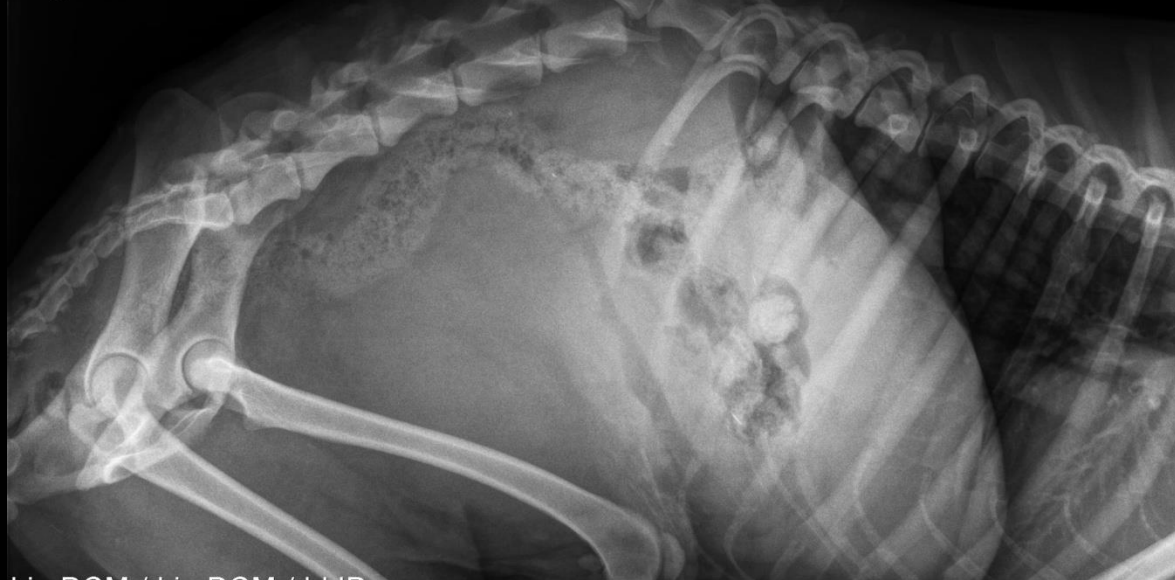O

Acc:

2012 Jan 11

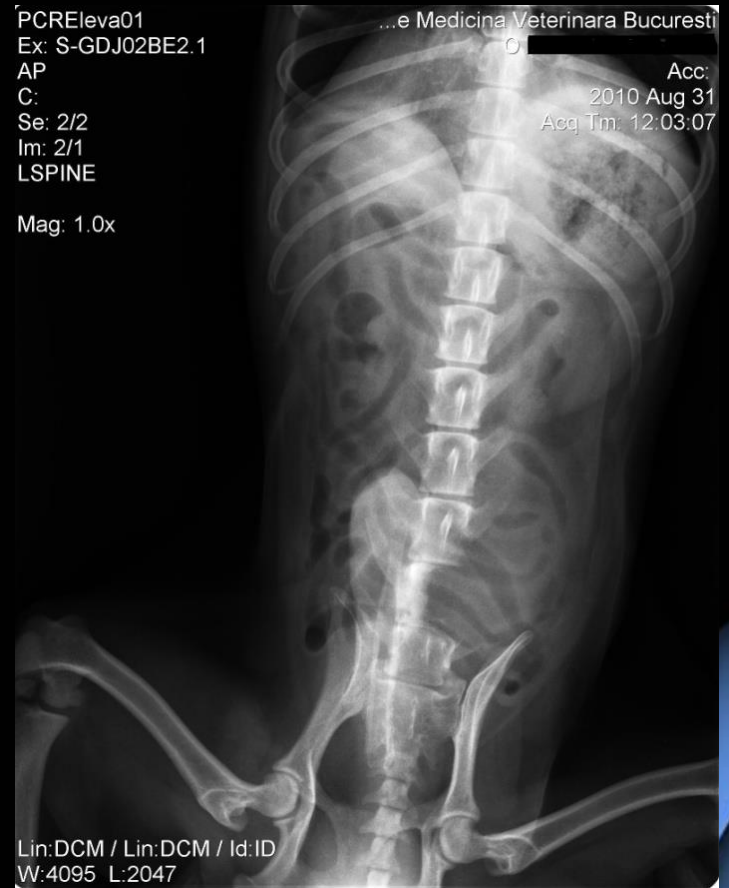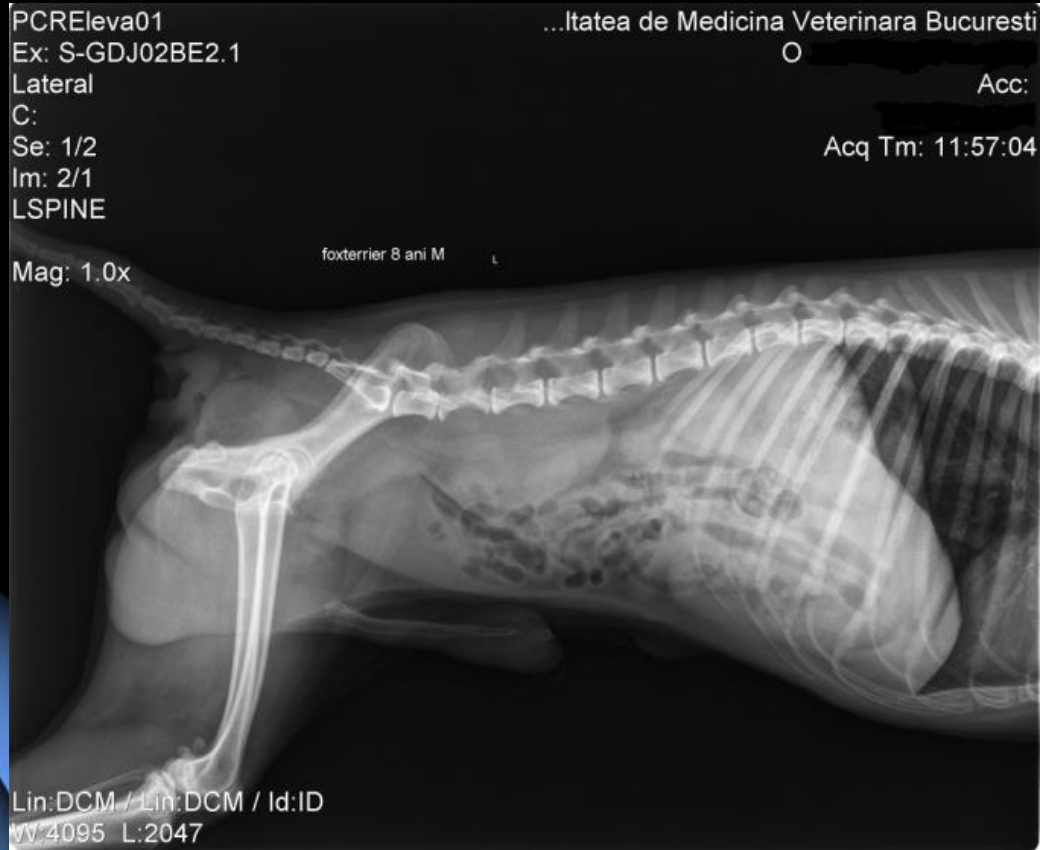Acq Tm: 13:00:19

Mag: 1.0x ani, M

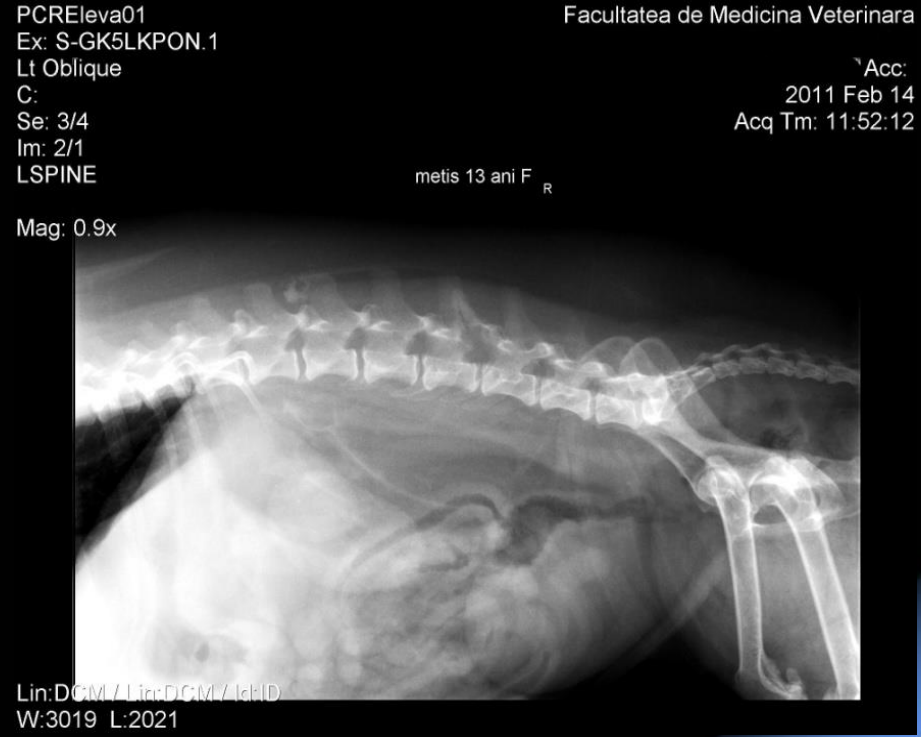
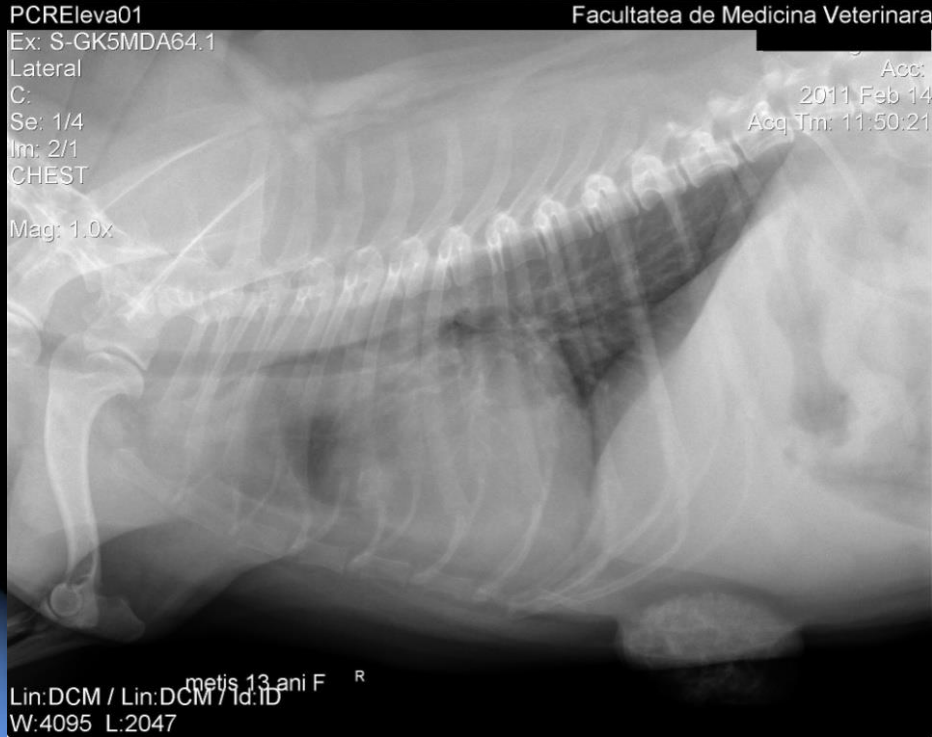
Lin:DCM / Lin:DCM / Id:ID  
W:4095 L:2047

Fractură coloana: L2-L3



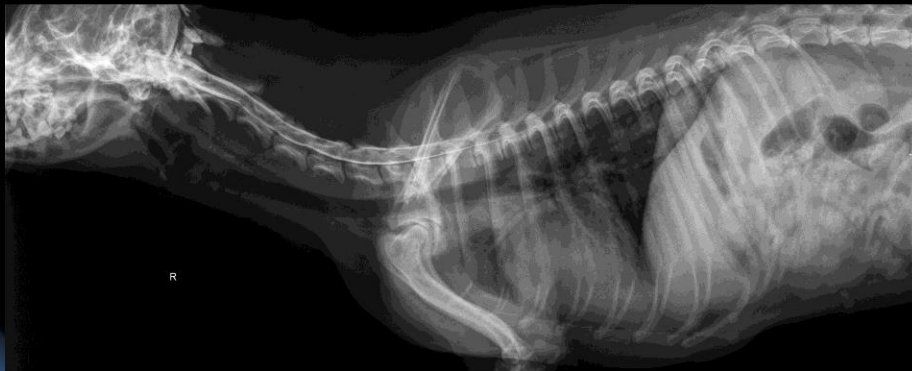Liză corp vertebral L6



Tumori mamare,  
Metastază osoasă proces spinos L2 și arc vertebral L4

PCREleva01  
Ex: S-GXJ7LEXX.1  
Lateral  
C:  
Se: 1/16  
Im: 2/1  
LSPINE

Mag: 1.0x

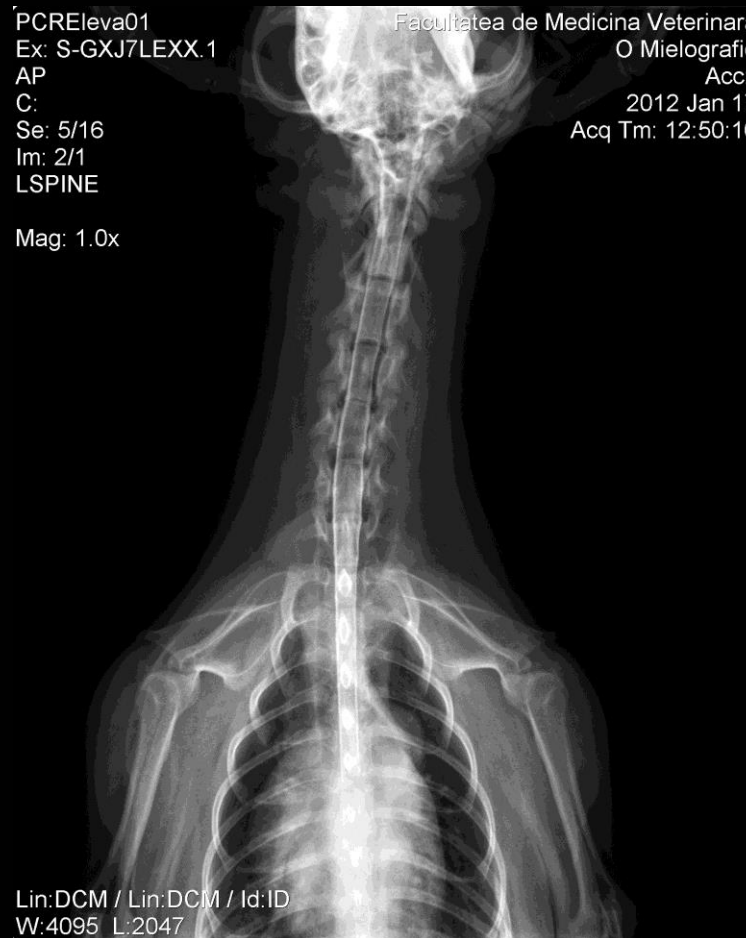

Lin:DCM / Lin:DCM / Id:ID  
W:4095 L:2047

Facultatea de Medicina Veterinara  
O Mielografie  
Acc:  
2012 Jan 17  
Acq Tm: 12:42:00

PCREleva01  
Ex: S-GXJ7LEXX.1  
AP  
C:  
Se: 5/16  
Im: 2/1  
LSPINE

Mag: 1.0x



Facultatea de Medicina Veterinara  
O Mielografie  
Acc:  
2012 Jan 17  
Acq Tm: 12:50:16

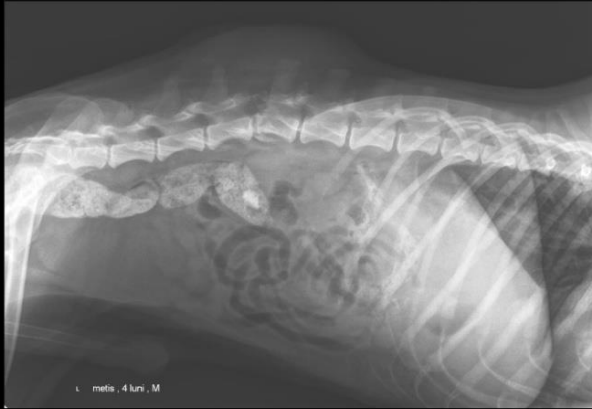Lin:DCM / Lin:DCM / Id:ID  
W:4095 L:2047

## Mielografie cervico-toracală

PCREleva01  
Ex: S-GG5B8DPO.1  
Lateral  
C:  
Se: 1/1  
Im: 2/1  
LSPINE

...ltatea de Medicina Veterinara Bucuresti  
O  
Acc:  
20 Nov 05  
Acq Tm: 12:00:11

Mag: 0.7x

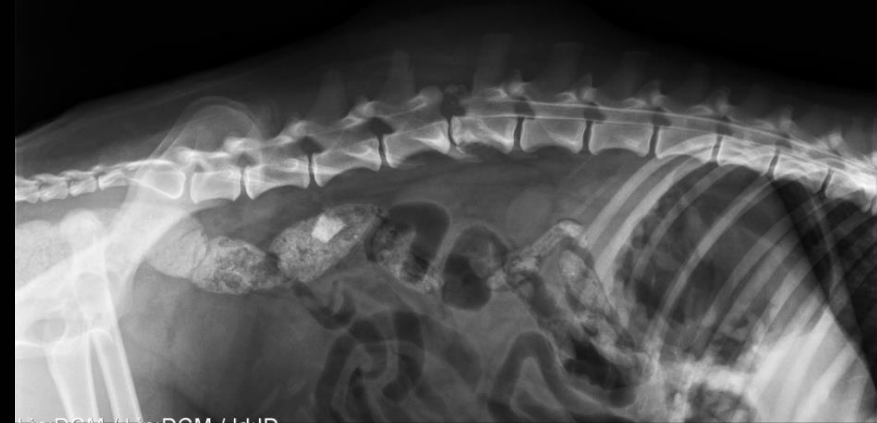

Lin:DCM / Lin:DCM / Id:ID  
W:4965 L:1355

PCREleva01  
Ex: S-GG5HB5Y1.1  
Rt Oblique  
C:  
Se: 3/1  
Im: 2/1  
LSPINE

...ltatea de Medicina Veterinara Bucuresti  
O  
Acc:  
20 Nov 05  
Acq Tm: 14:59:27

Mag: 1.0x



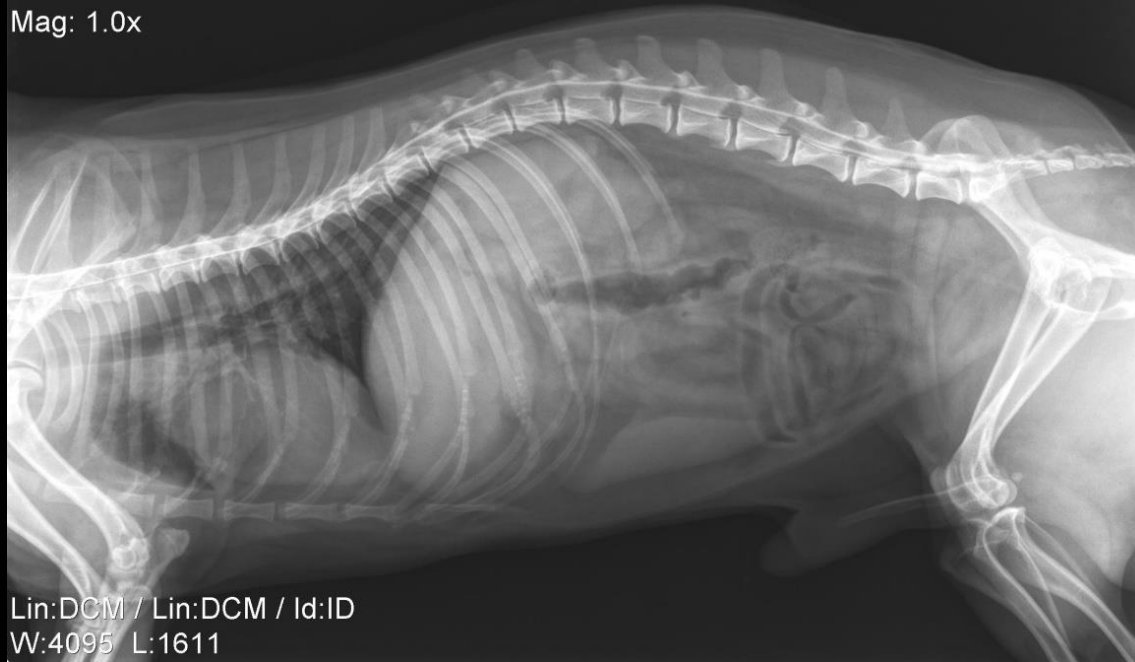Lin:DCM / Lin:DCM / Id:ID  
W:4095 L:2047

## Mielografie, luxație L3-L4

PCREleva01  
Ex: S-GLPSFSQC.1  
Lateral Bending  
C:  
Se: 2/2  
Im: 2/1  
LSPINE

Facultatea de Medicina Veterinara  
O mielografie [REDACTED]  
Acc:  
201 [REDACTED] 25  
Acq Tm: 19:18:59

Mag: 1.0x



Lin:DCM / Lin:DCM / Id:ID  
W:4095 L:1611

Protruzie discală L4-L5

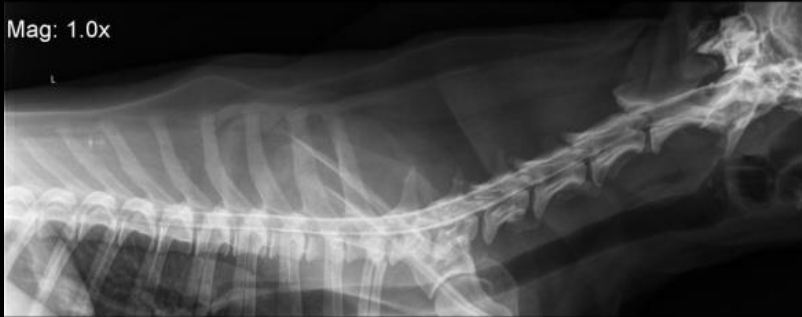PCREleva01  
Ex: S-GXNNRKF0.1  
Lateral  
C:  
Se: 1/4  
Im: 2/1  
LSPINE

Facultatea de Medicina Veterinara  
O Miografie .  
Acc:  
Acq Tm: 15:25:56

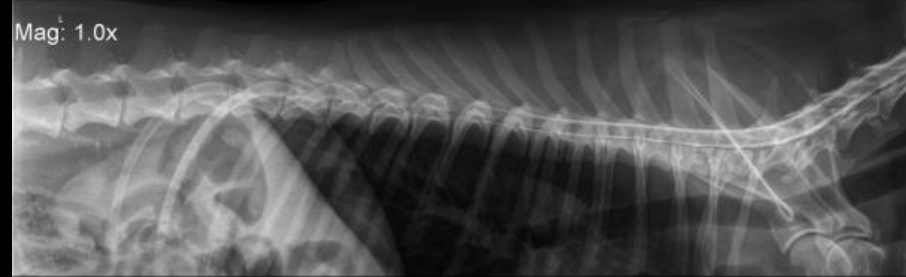
PCREleva01  
Ex: S-GXNNRKF0.1  
Lateral  
C:  
Se: 2/4  
Im: 2/1  
LSPINE

Facultatea de Medicina Veterinara  
O Miografie .  
Acc:  
Acq Tm: 15:29:29

Mag: 1.0x



Mag: 1.0x



Lin:DCM / Lin:DCM / Id:ID  
W:4095 L:2047

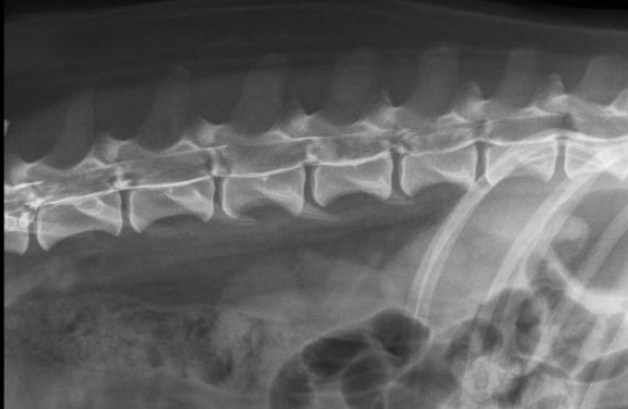
Lin:DCM / Lin:DCM / Id:ID  
W:4095 L:2047

Mielografie: timpul I și II -(extruzie T7)



PCREleva01  
Ex: S-GXNNRKF0.1  
Lateral  
C:  
Se: 8/4  
Im: 2/1  
LSPINE

Mag: 1.0x



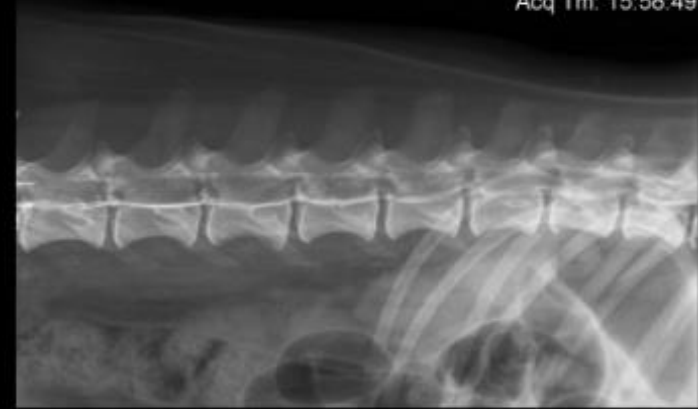Lin:DCM / Lin:DCM / Id:ID  
W:4095 L:2047

Facultatea de Medicina Veterinara  
O Mielografie .  
Acc:

Acq Tm: 15:56:51

PCREleva01  
Ex: S-GXNNRKF0.1  
Lateral  
C:  
Se: 9/4  
Im: 2/1  
LSPINE

Mag: 1.0x



Lin:DCM / Lin:DCM / Id:ID  
W:4095 L:2047

Facultatea de Medicina Veterinara  
O Mielografie .  
Acc:

Acq Tm: 15:58:49

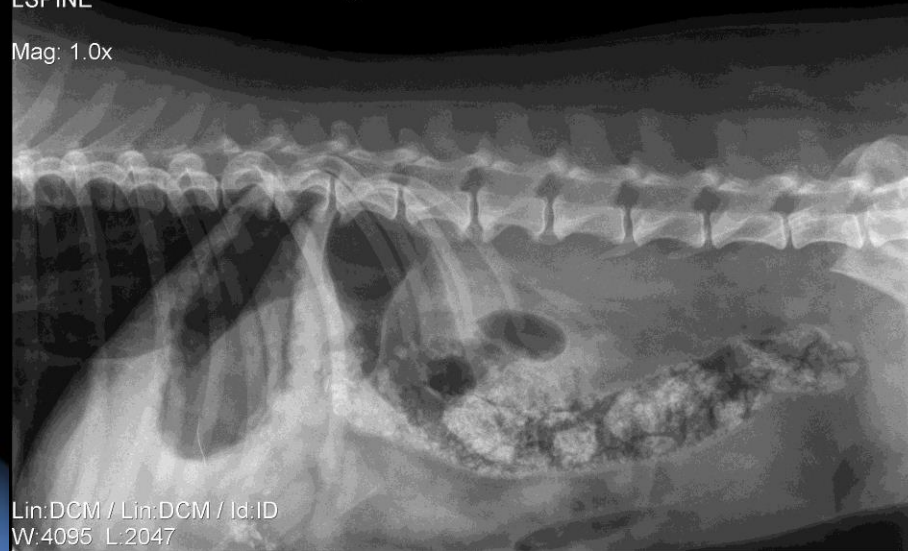
Mielografie: timpul III și IV

PCREleva01  
Ex: S-H04A5DS4.1  
Lateral  
C:  
Se: 1/6  
Im: 2/1  
LSPINE

Facultatea de Medicina Veterinara  
O Mielografie  
Acc:  
2012 Mar 22  
Acq Tm: 15:55:49

R

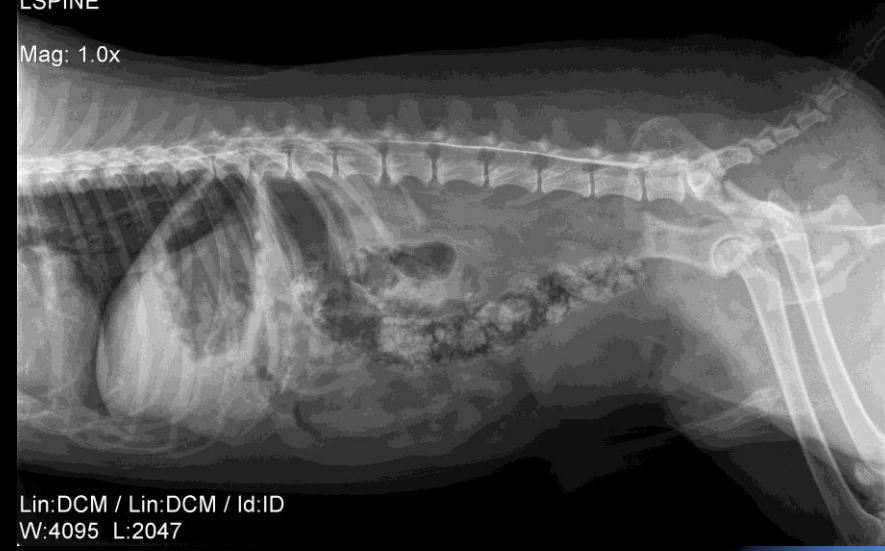Mag: 1.0x



PCREleva01  
Ex: S-H04A5DS4.1  
Lateral  
C:  
Se: 4/6  
Im: 2/1  
LSPINE

Facultatea de Medicina Veterinara  
O Mielografie  
Acc:  
2012 Mar 22  
Acq Tm: 16:41:30

Mag: 1.0x



Mielografie cu protruzie discală T11-T12

PCREleva01  
Ex: S-GX7N4PKK.1

Lateral

C:

Se: 1/3

Im: 2/1

LSPINE

L bulldog francez , 1.3 ani , M

Facultatea de Medicina Veterinara

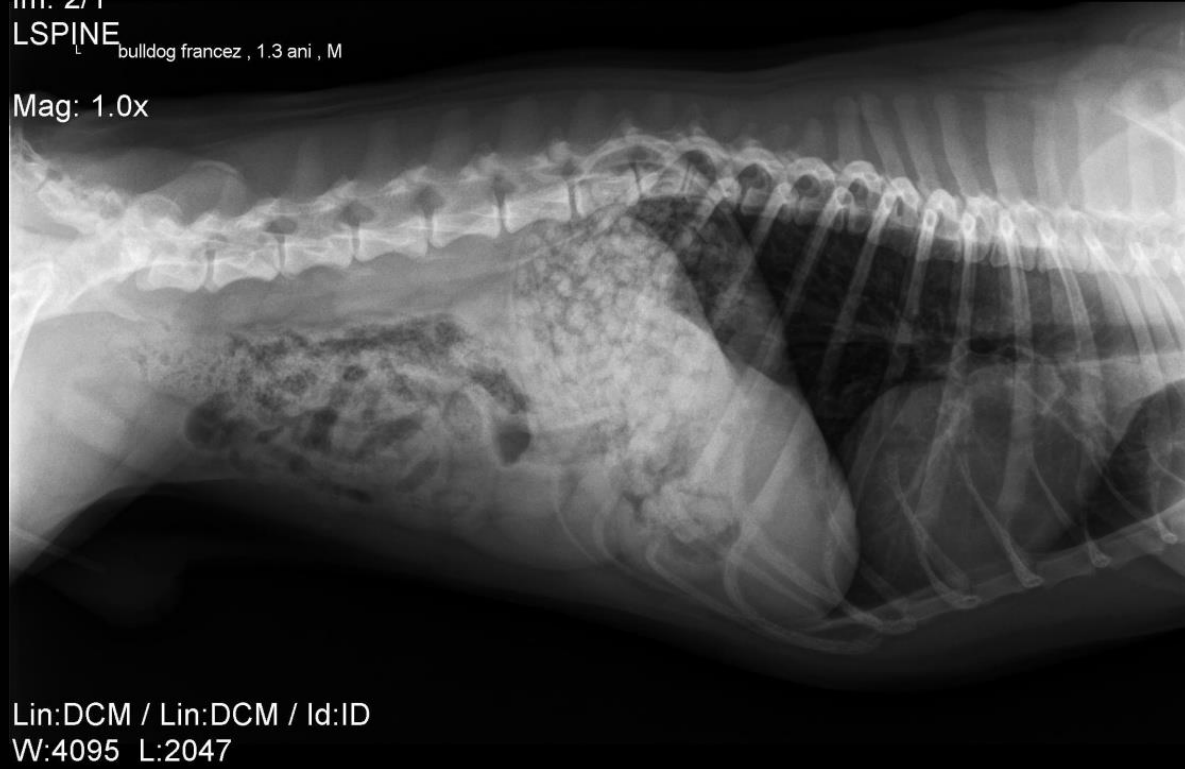O

Acc:

2012 Jan 09

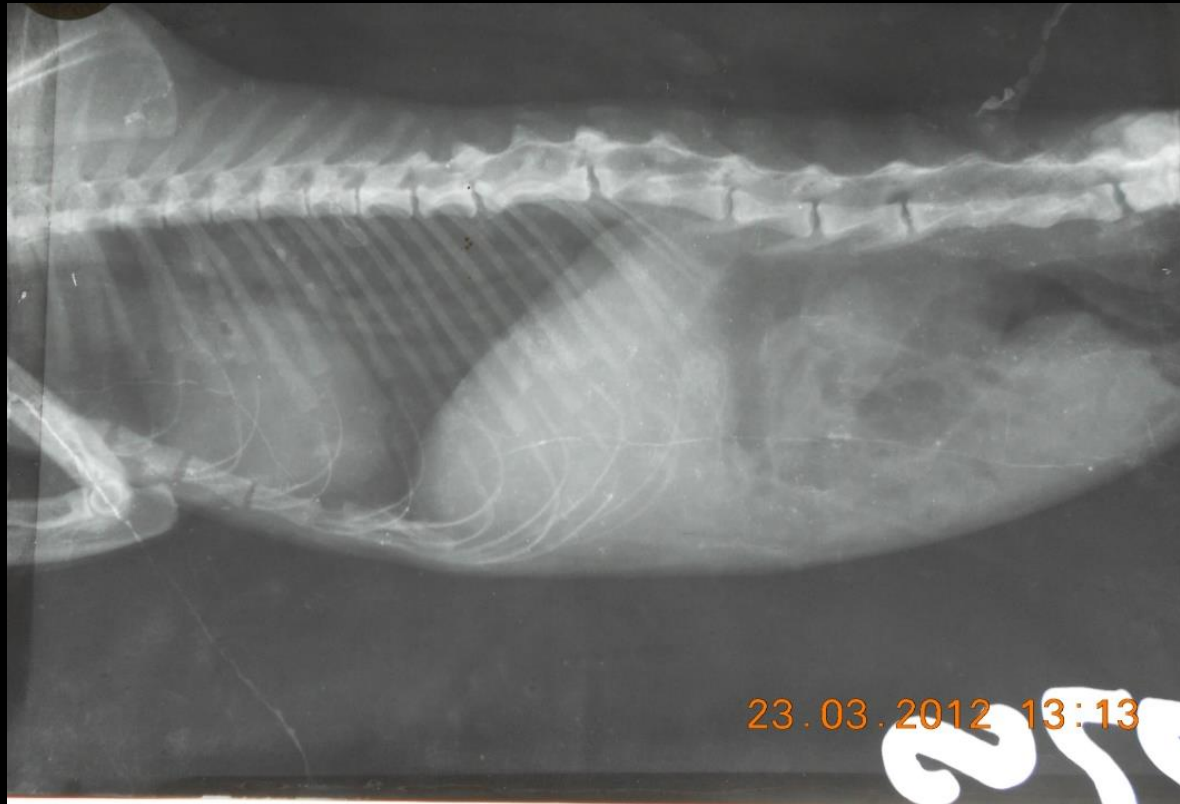Acq Tm: 10:24:15

Mag: 1.0x

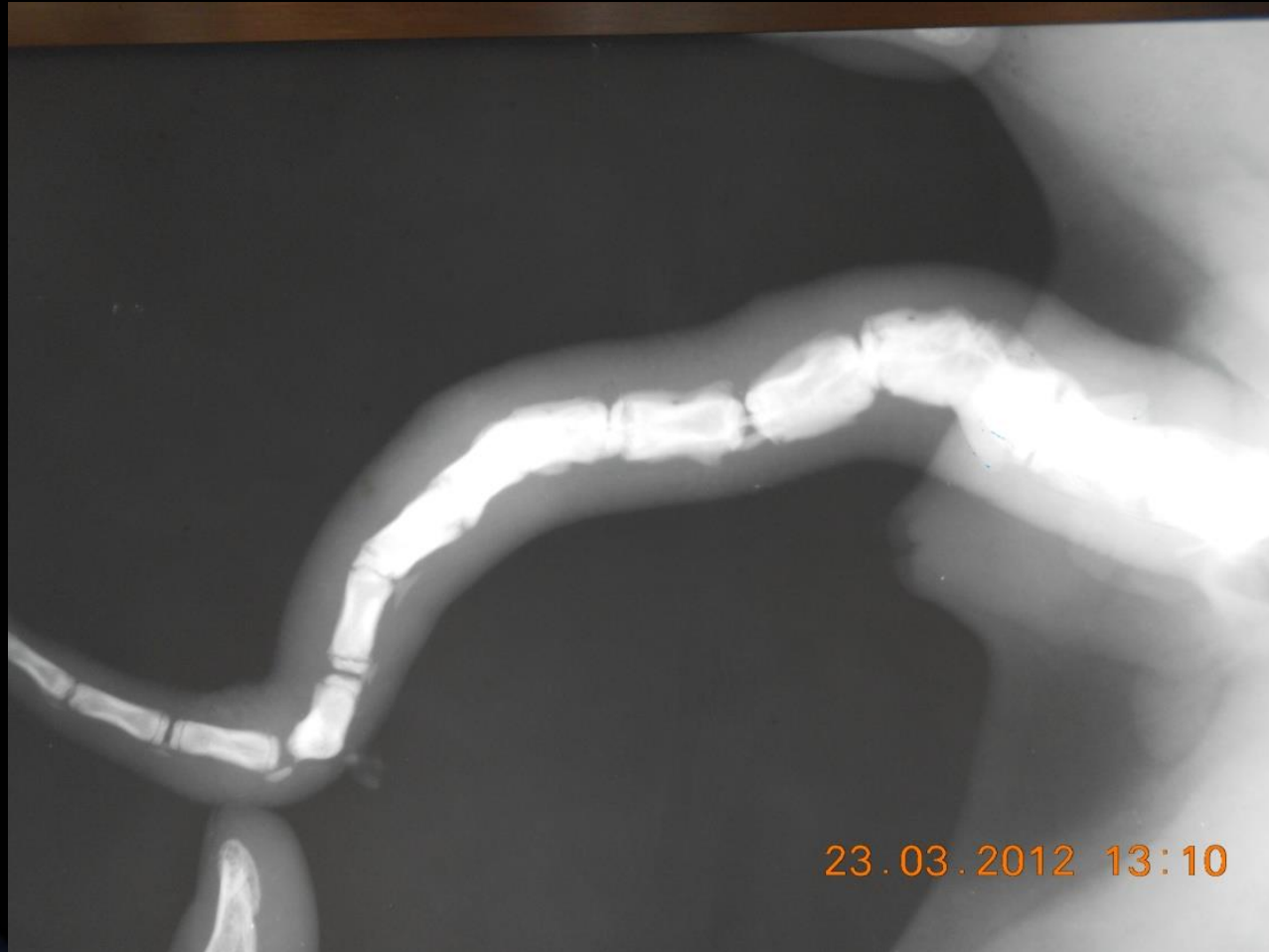


Lin:DCM / Lin:DCM / Id:ID  
W:4095 L:2047

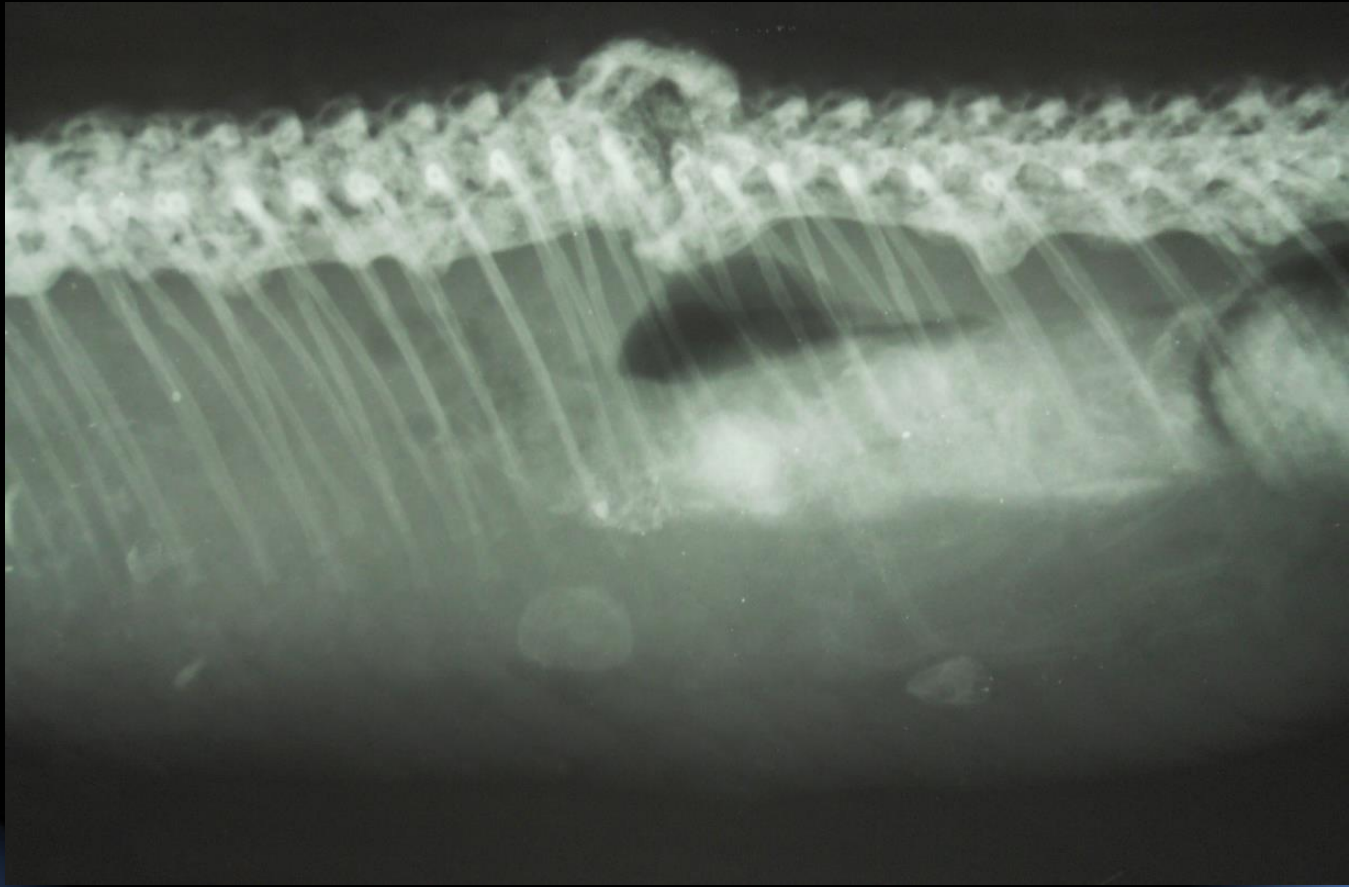
Hemivertebră: T13



Pisică, F, 5 ani,  
Bloc vertebral congenital – T12-T13, L1-L2, L5-L7



Coadă nutrie – osteofitoză



Boa constrictor - osteofibroză

# Bibliografie:

- Ambrosă Ioan, Vulpe Vasile: Radiologie clinică veterinară, Iași, 1997
- Burk L. Ronald, Feeney A.Daniel: Small Animal Radiology and Ultrasonography, Saunders, 2003
- Thrall E. Donald: Textbook of Veterinary Diagnostic Radiology, Fifth edition, Editura Saunders, 2007
- Papuc Ionel și col: Semiologie, imagistică medicală și laborator clinic veterinar, Editura Accent, Cluj-Napoca, 2009
- Popa Vasile Viorel și col: Radiologie medicală veterinară, Editura Fundației România de mâine, București, 2002
- Vlăgioiu Constantin, Tudor Niculae: Semiologie veterinară și tehnici de examinare, Editura Sitech, Craiova, 2008



UNIUNEA EUROPEANĂ



GUVERNUL ROMÂNIEI  
MINISTERUL MUNCII, FAMILIEI  
ȘI PROTECȚIEI SĂCĂLIEI



Fondul Social European  
POSDRU 2007-2013



Instrumente Structurale  
2007-2013



ORGANISMUL INTERMEDIAR  
REGIONAL PENTRU POSDRU  
REGIUNEA BUCUREȘTI ILFOV



COLEGIUL MEDICILOR  
VETERINARI  
DIN ROMANIA

Proiect cofinanțat din Fondul Social European prin Programul Operațional Sectorial Dezvoltarea Resurselor Umane 2007 -2013,  
“Investește în oameni!”

Titlu Proiect: **PERFEȚIONAREA RESURSELOR UMANE DIN MEDICINA VETERINARĂ**

ID Proiect: **POSDRU/81/3.2./S/58833**

DENUMIREA PROGRAMEI P1: **DIAGNOSTIC IMAGISTIC AVANSAT**

# C9. Diagnosticul radiologic al afecțiunilor coloanei vertebrale

*Va multumesc!*

*Formator: Prof. univ. Dr. Constantin VLĂGIOIU*  
**FACULTATEA DE MEDICINĂ VETERINARĂ BUCUREȘTI**